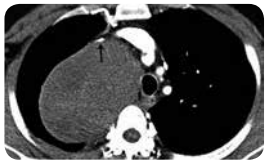

UTILIDAD DE LA 18F-FDG PET/TC EN LA VALORACIÓN DE TUMORES DE LA VAINA NERVIOSA

The Value of 18F-FDG PET/TC in the Assessment of Peripheral Nerve Sheath Tumors

Mónica Vidal[1]
Juan Esteban López[2]
Ana María Alvarado[3]
Alejandro Velez[4]

Palabras clave (DeCS)

Tumor de nervio periférico
Tomografía computarizada por tomografía de emisión de positrones
Neurofibromatosis
Nervios espinales

Key words (MeSH)

Malignant peripheral nerve sheath tumor
Positron emission tomography computed tomography
Neurofibromatoses
Spinal nerves

Resumen

La 18F-FDG PET/TC tiene un papel importante en la evaluación de los tumores de la vaina nerviosa periférica, especialmente para determinar la posibilidad de malignidad y el sitio idóneo para la toma de biopsia. Se expone el caso de una mujer de 34 años de edad con diagnóstico de tumor de vaina nerviosa periférica, localizado en el mediastino posterior, que generó síndrome de vena cava superior y síndrome de Horner. Se realizó 18F-FDG PET/TC para hacer el diagnóstico diferencial entre benignidad y malignidad. Se encontró masa heterogénea con áreas hipermetabólicas que alcanzaban un SUV_{max} (valor de captación estándar máximo) de 8,5, hallazgos que sugerían origen maligno con diferentes grados de diferenciación. La biopsia de los lugares con mayor metabolismo arrojó el resultado de tumor maligno de vaina nerviosa periférica.

Summary

18F-FDG PET/CT is a useful imaging modality in the diagnosis and follow-up of peripheral nerve sheath tumors, especially in the assessment of tumor grade and biopsy guidance. The case of a 34-years-old woman diagnosed with peripheral nerve sheath tumor located in the posterior mediastinum that generated superior vena cava syndrome and Horner syndrome is presented. 18F-FDG PET/TC was performed to assess the possibility of malignancy. An 18F-FDG PET/CT was performed to determine whether it was benign or malignant, a heterogeneous mass with hypermetabolic areas with a maximum standardized uptake value (SUVmax) of 8.5 was found, and suggested malignancy with multiple grades of differentiation. A tumor biopsy from the region of higher metabolism was recommended with pathology result of malignant peripheral nerve sheath tumor.

[1]Médica nuclear, Hospital Pablo Tobón Uribe. Medellín, Colombia.

[2]Radiólogo, Hospital Pablo Tobón Uribe. Medellín, Colombia.

[3]Residente de Radiología, Universidad CES. Medellín, Colombia.

[4]Patólogo, Hospital Pablo Tobón Uribe. Medellín, Colombia.

Introducción

Los tumores de la vaina nerviosa periférica son aquellos que se originan en las células de Schwan. Pueden ser benignos o malignos. Los malignos son muy agresivos, con metástasis tempranas y bajas tasas de sobrevida. El tratamiento quirúrgico temprano con bordes amplios de resección es generalmente el único efectivo (1). Es indispensable reconocer, clínica y radiológicamente, estos tumores para el tratamiento oportuno de los pacientes, así como identificar el sitio ideal para la toma de biopsias.

Caso clínico

Paciente femenina de 34 años, con cuadro de tres meses de dolor urente en el miembro superior derecho, sin

mejoría a pesar del uso de antiinflamatorios no esteroideos. Posteriormente, con edema en hemicara derecha, ptosis ipsilateral, anisocoria, anhidrosis y empeoramiento del dolor en la extremidad. La radiografía de tórax mostró una masa apical derecha. Se le practicó tomografía computarizada (TC) de cuello, tórax y abdomen, con hallazgo de masa en el mediastino posterior, paratraqueal derecho, con invasión del foramen de emergencia radicular derecho T1-T2 y el canal medular, que comprime la vena cava superior y está asociada a lesiones blásticas en los cuerpos vertebrales de C3 a T1 (figura 1). Se le practicó una resonancia magnética (RM) con medio de contraste de columna (figura 2) que demostró una masa heterogénea, con realce posterior a la administración del medio de contraste, de localización paravertebral superior derecha, que invade el canal lateral de T1-T2, con invasión intradural y signos de mielopatía.

Por los hallazgos, se le practicó biopsia percutánea de la lesión con resultado de patología de lesión fusocelular benigna, de aspecto neural sin atipia, pleomorfismo o tumor (figura 3).

Debido al crecimiento rápido de la lesión, al empeoramiento clínico y las lesiones blásticas, persiste la sospecha de tumor maligno. Se practicó cirugía para descompresión del canal medular con nueva muestra para patología de la región paravertebral. El resultado indicó tumor de la vaina del nervio periférico benigno de bajo grado.

Se le realizó un estudio 18F-FDG PET/TC con el objetivo de estadificar el tumor, caracterizar su comportamiento metabólico y determinar el lugar ideal para la toma de la biopsia. La 18F-FDG PET/TC demostró masa con hipermetabolismo periférico y áreas centrales ametabólicas, con SUV_{max} de 8,5 en la región anterosuperior del mediastino. Este comportamiento metabólico sugiere origen maligno con diferentes grados de diferenciación por lo que se tomó una nueva muestra en la región de mayor realce de la 18F-FDG (figura 4). La nueva biopsia por mediastinoscopia demostró malignidad dentro del contexto de un tumor heterogéneo/*borderline* que se originó de un neurofibroma (figura 5).

Discusión

Los tumores de la vaina nerviosa periférica se originan en los nervios espinales y los pares craneales (exceptuando el II). Estos tumores se derivan de las células de Schwan y pueden ser benignos o malignos. Entre los tumores benignos se encuentran: schwanomas, neurofibromas y neurofibromas plexiformes. Los neurofibromas plexiformes tienen una matriz extracelular abundante que es susceptible de degeneración maligna (1).

Los tumores malignos de la vaina nerviosa periférica son agresivos, con metástasis tempranas y bajas tasas de sobrevida. Afectan al 2-5 % de los pacientes con neurofibromatosis tipo 1. Pueden tener origen esporádico o en un neurofibroma plexiforme. El tratamiento quirúrgico temprano con bordes amplios de resección es generalmente el único efectivo (2). Debido a su mal pronóstico, es importante diferenciar entre lesión maligna y benigna. La mayoría tienen composición heterogénea, con una combinación de tejido benigno y maligno, lo que complica su evaluación ya que pueden dar falsos negativos en la biopsia (3).

La evaluación por imágenes de los tumores malignos de la vaina nerviosa incluye TC, RM y 18F-FDG PET/TC. La RM es la mejor modalidad para determinar la anatomía del plexo braquial y lumbosacro y aunque no hay hallazgos que indiquen con seguridad la presencia de malignidad, las siguientes características la sugieren: márgenes mal definidos, edema perilesional, degeneración quística/necrosis y heterogeneidad en secuencias con información T1 pre y pos administración de medio de contraste (4,5).

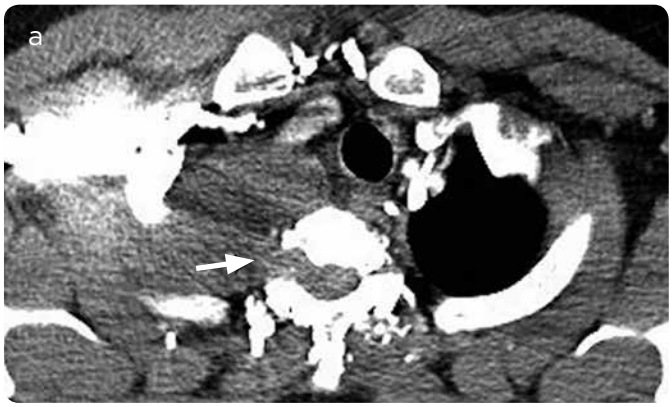

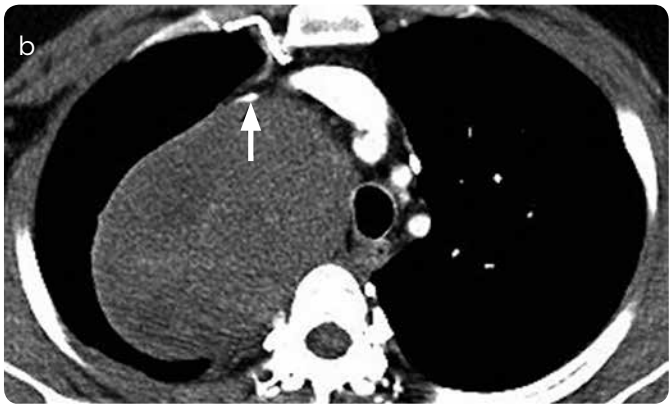

Figura 1. TC de tórax con medio de contraste. a y b) Ventana de mediastino: Masa del mediastino posterior, de contornos bien definidos, que invade el foramen de emergencia radicular derecho T1-T2 (flecha en a) y el canal central. Contacta la pared lateral derecha de la tráquea desplazándola hacia la izquierda y la pleura visceral en el ápice ipsilateral. Contacta y desplaza anteriormente la vena cava superior originando disminución de su calibre (flecha en b). c) Reconstrucción sagital de TC de cuello en ventana de hueso: Lesiones blásticas en los cuerpos vertebrales de C3 a T1.

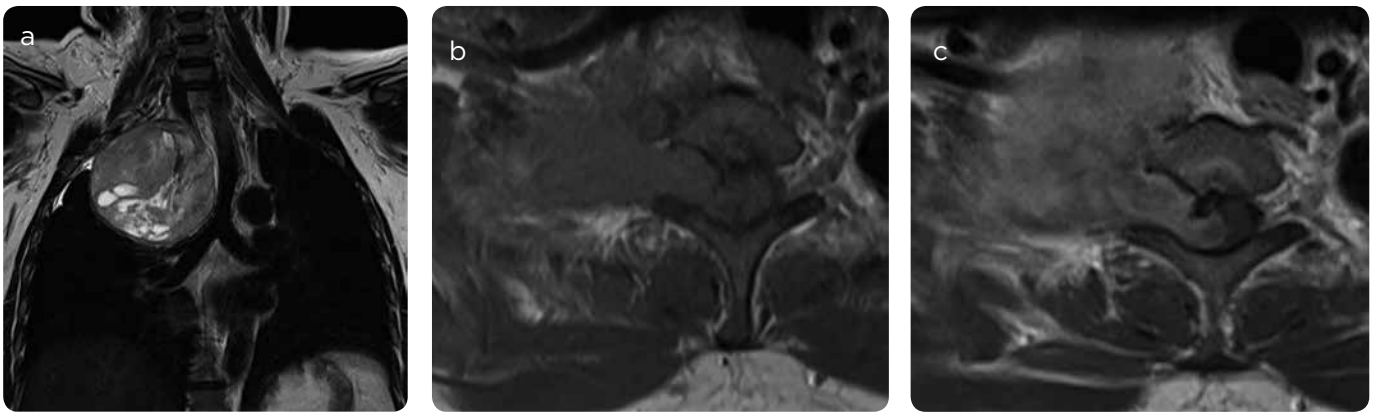

Figura 2. RM con medio de contraste de columna. a) Coronal, con información T2, b) axial simple con información T1, c) con medio de contraste: masa paravertebral derecha, heterogénea, con realce, que invade el canal lateral de T1-T2. Invasión intradural con compresión y desplazamiento del cordón medular y aumento en su señal que sugiere mielopatía.

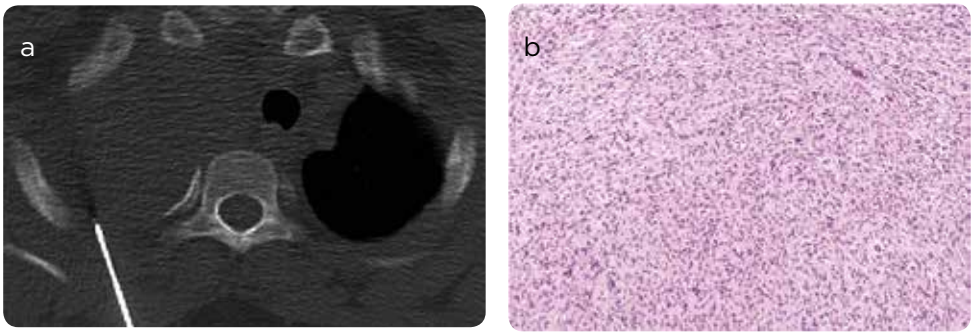

Figura 3. a). Biopsia percutánea guiada por tomografía. b). Tumor de vaina nerviosa periférica. Lesión fusocelular benigna de aspecto neural sin atipia, pleomorfismo o tumor.

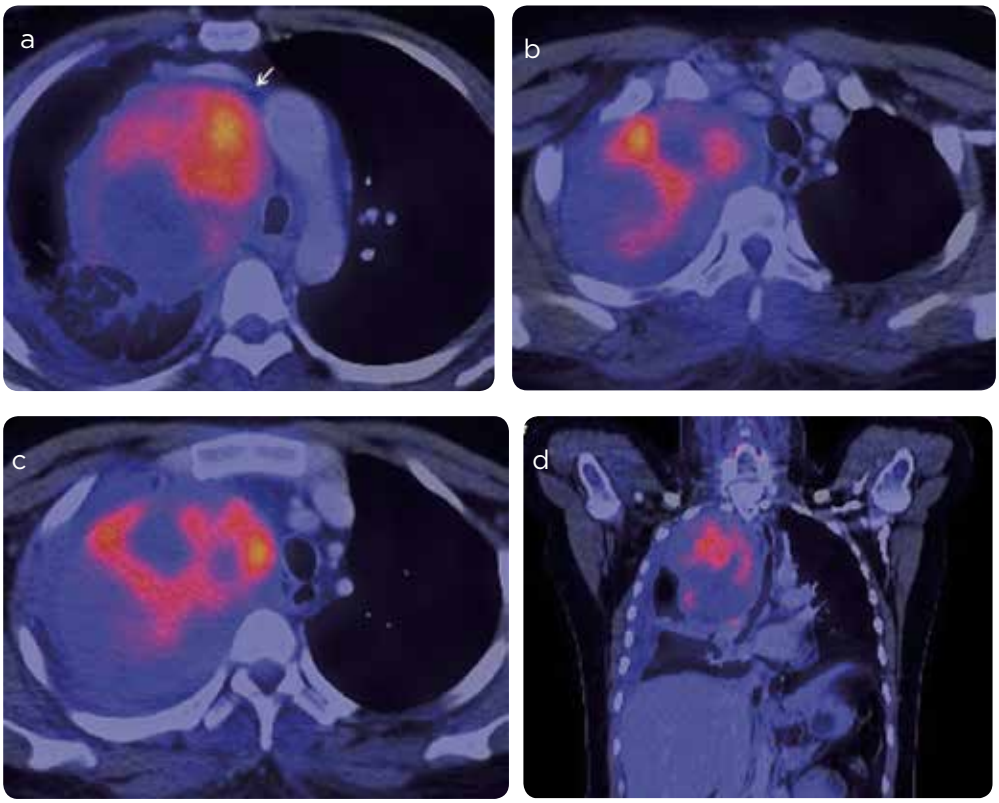

Figura 4. Imágenes 18F-FDG PET/TC: masa con hipermetabolismo periférico y áreas centrales ametabólicas, con una mayor actividad en la región anteromedial y superior (a), con SUVmax de 8,5.

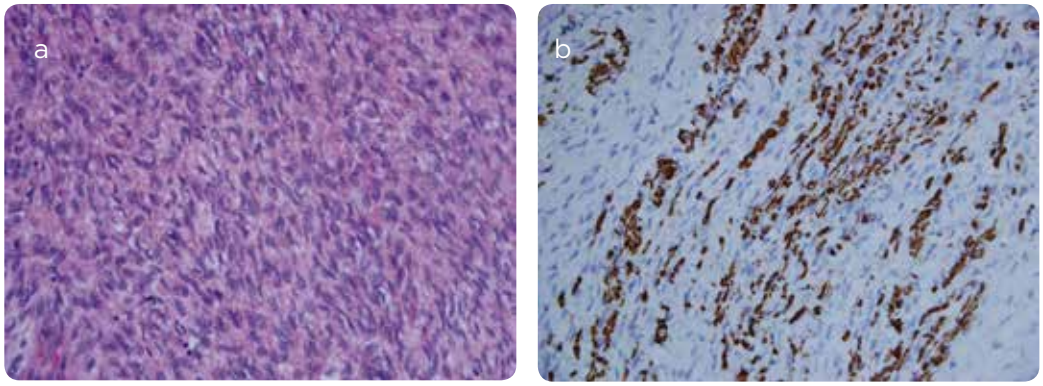

Figura 5. a) Hematoxilina y eosina. Tumor fusocelular con aumento marcado de la celularidad y leve atipia nuclear. b) Marcador de inmunohistoquímica Ki 67 con positividad del 40 %.

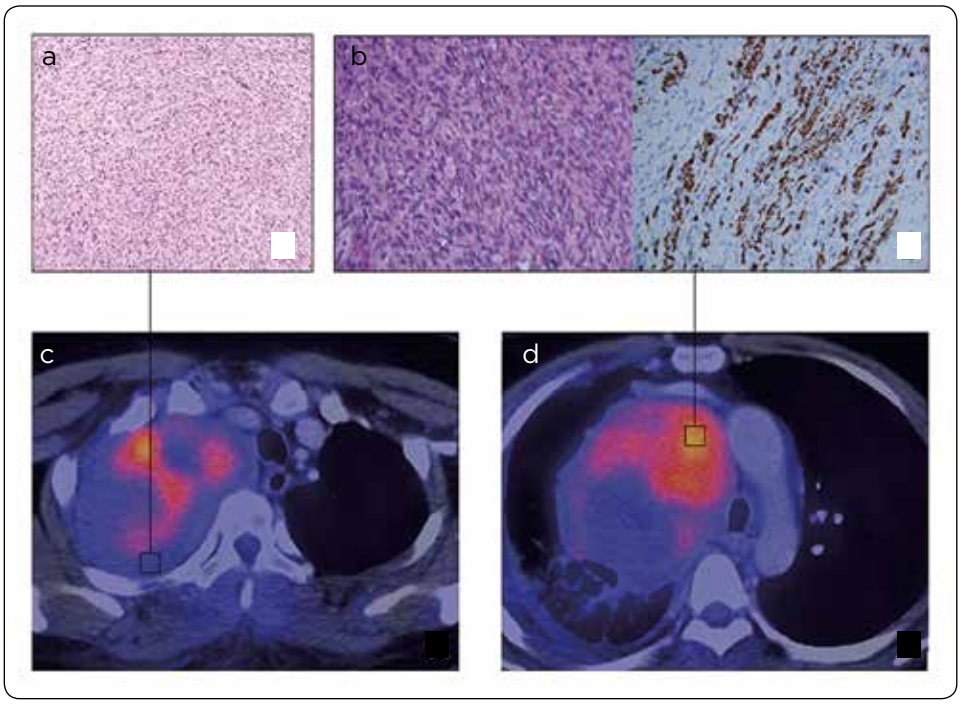

Figura 6. Correlación entre los resultados de las biopsias y el 18F-FDG PET/TC: a) relación de la baja actividad metabólica y el resultado de benignidad; b) alta actividad metabólica (SUV_{max} 8,5) con el resultado de malignidad.

El principal objetivo de la 18F-FDG PET/TC es determinar la actividad metabólica celular, que está especialmente elevada en procesos oncológicos, infecciosos e inflamatorios. El metabolismo tumoral se encuentra aumentado ante la desdiferenciación celular. Las células tumorales tienen una sobreexpresión de transportadores de glucosa (GLUT), secundaria al aumento del metabolismo de la glucosa. A menor grado de diferenciación tumoral existe mayor gasto de glucosa y, por lo tanto, se correlaciona con mayor agresividad tumoral (3,6)

Los tumores de la vaina del nervio periférico usualmente contienen varios tipos celulares. El realce heterogéneo tanto de la 18F-FDG como del medio de contraste es sugestivo de malignidad (7). El SUV_{max} es un parámetro semicuantitativo que tiene una alta sensibilidad para la caracterización de estos tumores. Un SUV_{max} mayor a 3,5 es sugestivo de malignidad en este tipo de tumores, con una sensibilidad del 97 % y especificidad del 87 %. Por esta razón, en algunos estudios, es el punto de corte para decidir si el tumor requiere estudio histopatológico o resección (8,9).

Otros parámetros que se pueden evaluar con la 18F-FDG PET/TC son el volumen metabólico tumoral y la tasa de glucólisis tumoral total, los cuales podrían ser indicadores pronósticos (10).

La 18F-FDG PET/TC tiene como ventajas sobre las otras modalidades: 1) elevada sensibilidad para la detección de lesiones tumorales, 2) la capacidad para determinar el comportamiento celular y por lo tanto es ideal para guiar la toma de biopsias, que deben ser en las áreas con mayor metabolismo, y 3) su utilidad en el seguimiento de tumores, pues evalúa la respuesta al tratamiento y la aparición de metástasis (1,3).

El caso de este estudio es interesante, puesto que, en el contexto de un tumor de vaina nerviosa periférica, la 18F-FDG PET/TC fue altamente sugestivo de lesión maligna y dio información indispensable para una tercera toma de biopsia, la cual aportó el diagnóstico histológico definitivo (figura 6).

Conclusión

La 18F-FDG PET/TC es una modalidad de imagen útil en el diagnóstico y seguimiento de tumores de la vaina nerviosa, ya que tiene alta precisión y sensibilidad en la clasificación y estadificación de estos tumores. Adicionalmente, sirve como guía para la toma de biopsias y aporta información pronóstica en el seguimiento.

Referencias

1. Crush AB, Howe BM, Spinner RJ, Amrami KK, Hunt CH, Johnson GB, et al. Malignant involvement of the peripheral nervous system in patients with cancer: multimodality imaging and pathologic correlation. RadioGraphics. 2014;34(7):1987-2007.
2. Ferner RE, Gutmann DH. International consensus statement on malignant peripheral nerve sheath tumors in neurofibromatosis 1. Am Assoc Cancer Res. 2002;(13):1573-7.
3. Benz MR, Tchekmedyian N, Eilber FC, Federman N, Czernin J, Tap WD. Utilization of positron emission tomography in the management of patients with sarcoma. Curr Opin Oncol. 2009;21(4):345-51.
4. Wasa J, Nishida Y, Tsukushi S, Shido Y, Sugiura H, Nakashima H, et al. MRI features in the differentiation of malignant peripheral nerve sheath tumors and neurofibromas. Am J Roentgenol. 2010;194(6):1568-74.
5. Broski SM, Johnson GB, Howe BM, Nathan MA, Wenger DE, Spinner RJ, et al. Evaluation of 18F-FDG PET and MRI in differentiating benign and malignant peripheral nerve sheath tumors. Skeletal Radiol. 2016;45(8):1097-105.
6. Mochizuki T, Tsukamoto E, Kuge Y, Kanegae K, Zhao S, Hikosaka K, et al. FDG uptake and glucose transporter subtype expressions in experimental tumor and inflammation models. J Nucl Med. 2001;42(10):1551-5.
7. Salamon J, Derlin T, Bannas P, Busch JD, Herrmann J, Bockhorn M, et al. Evaluation of intratumoural heterogeneity on 18F-FDG PET/CT for characterization of peripheral nerve sheath tumours in neurofibromatosis type 1. Eur J Nucl Med Mol Imaging. 2013;40(5):685-92.
8. Warbey VS, Ferner RE, Dunn JT, Calonje E, O'Doherty MJ. [18F]FDG PET/CT in the diagnosis of malignant peripheral nerve sheath tumours in neurofibromatosis type-1. Eur J Nucl Med Mol Imaging. 2009;36(5):751-7.
9. Cook GJR, Lovat E, Siddique M, Goh V, Ferner R, Warbey VS, et al. Characterisation of malignant peripheral nerve sheath tumours in neurofibromatosis-1 using heterogeneity analysis of 18 F-FDG PET. 2017;1:1845-52.
10. Khiewvan B, Macapinlac HA, Lev D, McCutcheon IE, Slopis JM, Al Sannaa G, et al. The value of 18F-FDG PET/CT in the management of malignant peripheral nerve sheath tumors. Eur J Nucl Med Mol Imaging. 2014;41(9):1756-66.

Correspondencia

Mónica Vidal
Departamento de Medicina Nuclear
Hospital Pablo Tobón Uribe
Medellín, Colombia
monicavidalg@hotmail.com

Recibido para evaluación: 2 de mayo de 2018
Aceptado para publicación: 8 de octubre de 2018