



# DISPOSITIVOS EXTERNOS EN UNIDAD DE CUIDADO CRÍTICO PEDIÁTRICO

## External Devices in The Pediatric Critical Care Unit

Ángela Torres Muñoz<sup>1</sup>  
José Fernando Vallejo Díaz<sup>2</sup>  
Angie Otálvaro Pechené<sup>3</sup>



### Palabras clave (DeCS)

Prótesis e implantes  
Unidad de cuidados intensivos  
Tórax

### Key words (MeSH)

Prostheses and implants  
Pediatrics, intensive care units  
Thorax

### Resumen

La radiografía simple es un método diagnóstico útil en el seguimiento de pacientes en servicios de hospitalización, cirugía y unidad de cuidados intensivos. Este artículo ofrece una visión general de los dispositivos pediátricos más usados. También se describen de manera breve las indicaciones, hallazgos radiológicos y complicaciones asociadas a la inserción de los dispositivos. Esta información permite reconocer y confirmar la adecuada posición e identificar oportunamente los dispositivos mal ubicados, que pueden causar complicaciones graves.

### Summary

Plain radiography is a useful diagnostic modality in the follow-up of patients in hospitalization services, surgery and intensive care units. This article gives an overview of the most commonly used pediatric devices. It also briefly describes the indications, radiological findings and associated complications with the insertion of the devices. This information allows to recognize and confirm their proper position and identify opportunely those who are poorly positioned, which can cause serious complications.

### Objetivos

- El médico radiólogo debe estar en capacidad de:
- Reconocer diferentes dispositivos pediátricos en radiografía simple y su localización óptima.
- Identificar el mal posicionamiento de los dispositivos y correlacionarlo con las complicaciones.
- Conocer las indicaciones de los diferentes dispositivos pediátricos.

Abreviaturas: AP: anteroposterior, AV auriculo-ventricular, CVC: catéter venoso central, DP: diálisis peritoneal, ECG: electrocardiograma, ECMO: oxigenación por membrana extracorpórea, PICC: catéter central de inserción periférica.

### Introducción

La radiografía simple es una herramienta en la evaluación y seguimiento de los pacientes en los servicios de hospitalización, cirugía y unidades de cuidado intensivo. Es un método rápido para la valoración de

los dispositivos usados en pediatría: permite verificar la posición e identificar complicaciones ocasionadas por su utilización.

Se debe usar el sistema portátil, teniendo en cuenta las limitaciones de movilidad en niños críticamente enfermos y sus elementos de monitorización: tubos, sondas y drenajes.

En esta revisión se hablará de los dispositivos más usados en pacientes pediátricos, así como su indicación clínica, los hallazgos que se deben encontrar en la radiografía y sus posibles complicaciones.

## 1. Dispositivos para monitorización y tratamiento en pediatría

### 1.1 Sensor de temperatura esofágica

#### Indicación clínica

Permite estimar la temperatura corporal central de manera continua. Su valor y precisión dependen de la localización anatómica, la cual debe ser en el tercio

<sup>1</sup>Médica cirujana Universidad del Valle, Asistencial Hospitalizaciones cirugía pediátrica Fundación Valle del Lili. Cali, Colombia.

<sup>2</sup>Médico radiólogo, Centro Médico Imbanaco. Cali, Colombia.

<sup>3</sup>Médica cirujana Universidad Libre, Asistencial urgencias Fundación Valle del Lili. Cali, Colombia.

distal del esófago (1). Principalmente, se usa en la unidad de cuidados intensivos (Protocolo de hipotermia) y durante procedimientos quirúrgicos, como cirugía cardiovascular (2,3).

#### *Hallazgos radiológicos*

Se observan los dispositivos electrónicos en sondas en la parte del esófago distal (figura 1).

### 1.2 Tubo endotraqueal

#### *Indicación clínica*

Este dispositivo permite conservar la permeabilidad de la vía aérea, asegurar ventilación y proteger contra la broncoaspiración. Se puede realizar intubación de forma electiva o de urgencia (4).

#### *Hallazgos radiológicos*

El tubo endotraqueal debe estar aproximadamente a la altura de C7-T2, por encima de la carina, más o menos en la mitad de la tráquea, ya que la localización del tubo se puede modificar por el movimiento de flexo-extensión de la cabeza (5,6). La radiografía de tórax lateral permite evaluar si el tubo se encuentra en la tráquea o el esófago (7). Se puede encontrar una intubación selectiva del bronquio derecho, debido a su posición anatómica, y podría estar acompañado de una atelectasia del lado contralateral (figura 2).

#### *Complicaciones*

Las principales complicaciones durante este procedimiento son: fractura de piezas dentales, intubación esofágica, intubación pulmonar selectiva, laceración o perforación de faringe, laringe, esófago o tráquea, si se trata de intubación nasotraqueal (4).

### 1.3 Traqueostomía

#### *Indicación clínica*

Obstrucción grave de la vía aérea superior: Secundaria a estenosis subglótica, síndromes cráneo-faciales, tumores laríngeos y craneofaciales, parálisis de cuerdas vocales, apnea obstructiva del sueño, traumatismos laríngeos por accidentes o quemaduras.

Ventilación prolongada/protección pulmonar: Enfermedad pulmonar crónica, postoperatorio de cardiopatías congénitas complejas, enfermedades neurológicas o neuromusculares (8,9).

#### *Hallazgos radiológicos*

Se observa debajo del borde inferior del cartilago cricoides un dispositivo radiopaco que corresponde al manguito, es un dispositivo inflable unido a la sonda de traqueostomía, el cual se diseñó para ocluir el espacio entre las paredes de la tráquea y la sonda, de modo que permita la ventilación mecánica. Las sondas pueden ser de plástico o metal opaco, con o sin un tambor externo para la humidificación (9) (figura 3).

#### *Complicaciones*

Enfisema subcutáneo, neumomediastino, neumotórax, sangrado por lesión vascular, fístula traqueoesofágica, mala posición de la cánula de traqueostomía, granuloma y estenosis laringotraqueal (8).

### 1.4 Toracostomía o tubo de tórax

#### *Indicación clínica*

El tubo de tórax se indica para drenaje de derrames pleurales voluminosos, de alta densidad y en los derrames paraneumónicos complicados. Además, para el manejo de neumotórax mayor al 20 % o a tensión, el cual puede ser secundario a lesión traumática, barotrauma durante ventilación mecánica o espontáneo; también se puede usar para administrar medicamentos, como fibrinolíticos en empiema (10,11).

#### *Hallazgos radiológicos*

El radiólogo debe identificar la posición del tubo, si se encuentra anterior o posterior, si guarda relación con la colección de aire o líquido que se desea drenar o la residual, la posición de los orificios con respecto a la pared torácica y si hay algún tipo de acodamiento del tubo. Si hay derrame pleural libre o neumotórax completo, la posición ideal es el 4 y 5 espacio intercostal entre la línea intercostal anterior y media, dejando el tubo apical si se desea drenar aire, y basal si se quiere drenar líquido (figura 4). En caso de neumotórax puede drenarse también a través del segundo espacio intercostal con línea media clavicular.

#### *Complicaciones*

La más frecuente es la formación de un neumotórax. Otras menos frecuentes son la laceración de vasos intercostales (hemotórax secundario); punción por debajo del diafragma y lesión de vísceras sólidas (hígado o bazo), enfisema subcutáneo, tos, infección o contusión pulmonar (12).

## 2. Clasificación de los catéteres venosos centrales

Los catéteres venosos centrales pueden ser exteriorizados simples o tunelizados, o con repertorio subcutáneo

Catéter venoso central (CVC): Puede tener diferentes vías de abordaje, el más utilizado es por la vena subclavia seguido de la vena yugular interna y de la vena femoral.

Catéteres tunelizados: Los más utilizados son los de tipo Hickman®, Broviac® o Groshong®. Generalmente se punciona la vena subclavia o el confluente yúgulosubclavio y se deja un recorrido subcutáneo pectoral. El tipo Groshong® posee una válvula en su punta que disminuye la posibilidad de oclusión por flujo pasivo de la sangre.

#### *Indicación clínica*

Monitorización hemodinámica, para medir la presión venosa central (PVC). Es un acceso vascular que permite colocar varias infusiones (medicamentos, nutrición parenteral), o en aquellos pacientes con difícil acceso venoso periférico, para tratamientos de corta duración o que requieran una colocación rápida. El catéter venoso femoral se usa en caso de choque, para administración de grandes volúmenes de líquidos y/o hemoderivados, cuando fallan otros accesos venosos por su alta tasa de infección local y posición incómoda.

Los catéteres tunelizados tienen una duración mayor, se usan para tratamientos largos, de hasta 12 meses.

#### *Hallazgos radiológicos*

En el CVC se debería encontrar la punta en la unión de la vena cava superior con la aurícula derecha (13,14). Esta unión es difícil de

determinar en paciente pediátrico debido al tamaño del timo. Se espera encontrar aproximadamente a la altura de T6 y debajo del bronquio principal derecho. La punta del catéter debe tener un curso recto, si se observa una curvatura podría sugerir que se encuentra contra la válvula tricúspide o la pared de la aurícula derecha (13-15). En caso de que no sea clara la posición de la punta del catéter se puede usar medio de contraste o tomografía para confirmar su posición. Se debe considerar también la probabilidad de vena cava superior izquierda persistente como variante anatómica (16,17) (figuras 5 y 6).

#### *Complicaciones*

Neumotórax, punción arterial, hematoma, embolismo aéreo, déficit neurológico, arritmias, mala posición del catéter, migración, infección, daño de la válvula tricúspide, trombosis (18-20). Las complicaciones en el catéter femoral son punción de la arteria femoral, trombosis o desgarro de la vena femoral (20), punción de la cápsula de la articulación de la cadera, perforación del peritoneo.

### **2.3 Catéter venoso con reservorio**

Este catéter tiene un reservorio subcutáneo (metálico o plástico), con una cúpula de silicona para el acceso, unida a un catéter que se coloca en el sistema venoso. Los puertos pueden ser de una o dos cámaras.

#### *Indicación clínica*

Quimioterapia, nutrición parenteral, antibióticos por periodo de tiempo prolongado (21).

#### *Hallazgos radiológicos*

Se sigue el trayecto del catéter por la vena subclavia y su extremo distal se sitúa en la vena cava a la entrada de la aurícula derecha (figura 7).

#### *Complicaciones*

Daño vascular, hematomas, infección, hemotórax, neumotórax, lesión de plexo braquial, lesión del conducto torácico, arritmias o taponamiento cardiaco. Otros riesgos son la exteriorización del reservorio o el catéter a través de la piel, bacteriemia o sepsis, extravasación por ruptura o aplicación inadecuada de elementos, tromboembolismo (19,22,23).

La radiografía de tórax simple o con fluoroscopia más inyección de medio de contraste permite reconocer las fugas que pueda tener el catéter, así como reconocer el taponamiento del catéter por fibrina.

### **2.4 Catéter PICC (catéter central de inserción periférica)**

#### *Indicación clínica*

Se utiliza principalmente para terapia intravenosa prolongada (antibiótico, nutrición parenteral, quimioterapia), además, para la administración de medicamentos irritantes que no deben ser suministrados por vía venosa periférica (24-26).

#### *Hallazgos radiológicos*

Se inserta a través de las venas de la extremidad superior (cefálica, basilica, braquial) o inferior y la adecuada posición de su extremo distal se verifica con una radiografía de tórax, en la que se identifica la punta del catéter en la vena cava superior en el tercio distal, fuera de la silueta cardiaca o en la unión cavoatrial; en radiografía de tórax se utiliza el ángulo traqueobronquial derecho como mejor punto de referencia para

localizar la unión cavoatrial (13,14,27). Cuando está en una posición subóptima, por encima de esta localización, hay mayor riesgo de migración del extremo distal, estenosis o trombosis (28,29). Idealmente, el catéter debe ser posicionado con guía fluoroscópica y ecográfica, la mayoría de las que no se hacen guiados por imágenes terminan en la aurícula derecha, con el riesgo de perforación de aurícula o arritmias durante el procedimiento (14,15) (figura 8).

#### *Complicaciones*

Puede haber migración o fractura del catéter o ubicación arterial, igualmente, infección local o bacteriemia, trombosis venosa, disfunción del catéter y flebitis. El riesgo de perforación y arritmias por un mal posicionamiento en aurícula es raro, pero puede ocurrir (28-30).

### **2.5 Catéter umbilical**

#### *Indicación clínica*

Está indicado en las primeras 24 horas de vida. Puede ser catéter venoso o catéter arterial.

**Catéter venoso umbilical:** Se usa como acceso vascular de emergencia, monitorización de la presión venosa central, exanguinotransfusión, acceso venoso central para infusión de líquidos parenterales y medicación (31,32).

#### *Hallazgos radiológicos*

Sigue un trayecto ascendente desde la región umbilical hacia la vena porta izquierda y el conducto venoso hasta llegar a la vena cava inferior y la aurícula derecha, la posición ideal es la vena cava inferior en su posición más cefálica o en la unión cavoatrial. En la proyección lateral adquiere forma de S y atraviesa el hígado antes de alcanzar la vena cava inferior (33).

#### *Complicaciones*

Las complicaciones descritas son hemorragia o hematoma, necrosis hepática, hipertensión portal y cavernomatosis portal, trombosis portal, hemorragia por desconexión del sistema, perforación de la aurícula y arritmias (cuando está mal posicionado), tromboembolismo e infección (30,32).

**Catéter arterial umbilical:** Permite la determinación frecuente de gases en sangre arterial, monitorización continua de presión arterial, infusión de líquidos parenterales, exanguinotransfusión, reanimación.

#### *Hallazgos radiológicos*

**Catéter arterial:** Sigue su recorrido desde el ombligo hacia la pelvis, hasta alcanzar la arteria iliaca derecha o izquierda y luego ascender hasta la aorta. La punta del catéter se recomienda: alta, en la aorta distal torácica o abdominal superior por encima de T12, pero debajo de T4; o baja, por debajo de las arterias renales. La posición ideal es entre T5-T8, la segunda posición de elección es caudal entre L3-L5, se debe recordar que el tronco celiaco se localiza a la altura de T12. La arteria mesentérica superior en T12-L1, la arteria renal en L1-L2, la arteria mesentérica inferior en L3 y la bifurcación aórtica en L4, se debe evitar estar cerca del origen de los principales vasos al posicionar el catéter (32) (figuras 9 y 10).

#### *Complicaciones*

Las complicaciones descritas son embolia o trombosis, hemorragia y, con menor frecuencia, isquemia, aneurisma o disección (30).

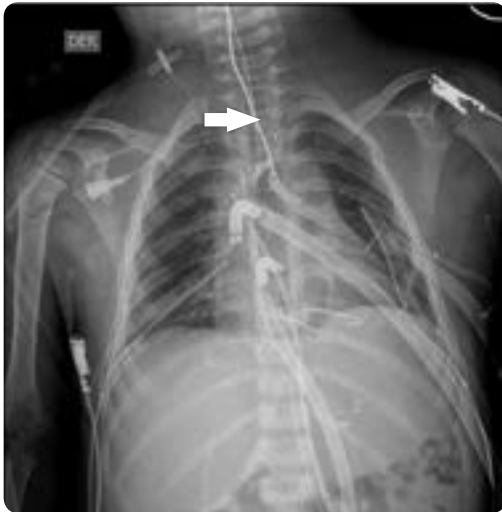

Figura 1. Termómetro en el tercio medio del esófago (flecha): Conexiones arteriales y venosas en relación con conexión con ECMO. Tubo orotraqueal proyectado a la altura de T3-T4. Sonda pleuromediastinal derecha y torcotomías bilaterales. Catéter subclavio distal derecho con extremo distal proyectado en la yugular derecha.

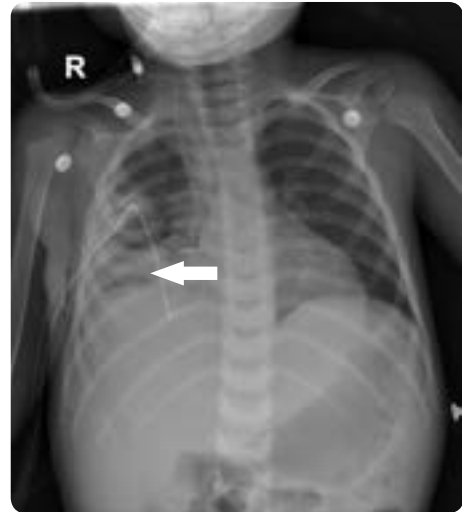

Figura 4. Tubo de tórax derecho. Nótese los agujeros en la cavidad tórácica, angulación del mismo con localización distal en la base pulmonar, para manejo de derrame pleural, electrodos de monitoría externa.

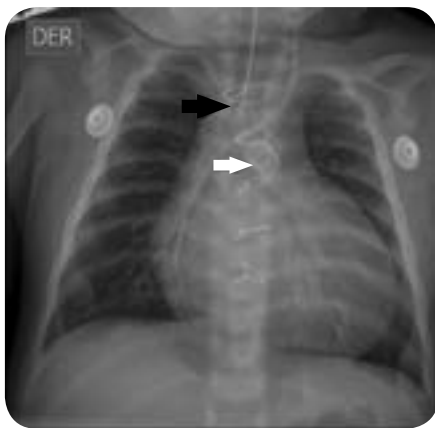

Figura 2. Tubo orotraqueal ubicado aproximadamente en el tercio medio de las clavículas y la carina, a la altura de T3 (flecha negra). Endoprótesis gigante en el conducto arterioso y material de cerclaje esternal (flecha blanca).

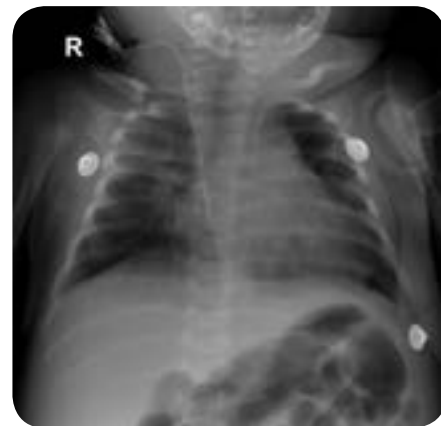

Figura 5. Catéter yugular derecho con su extremo distal en la aurícula derecha.

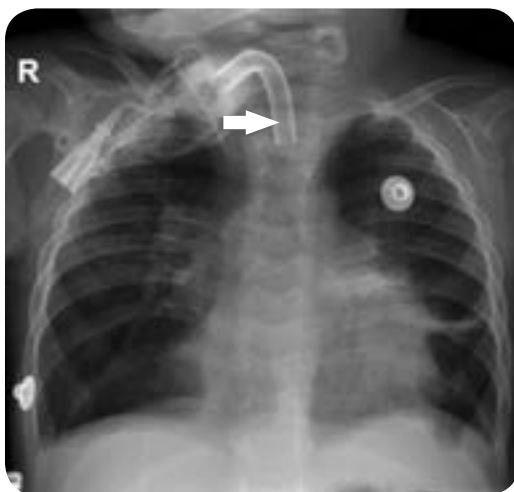

Figura 3. Cánula de traqueostomía con extremo distal proyectado a la altura de T2-T3. Catéter enrollado supraclavicular derecho con extremo distal proyectado en la vena cava superior.

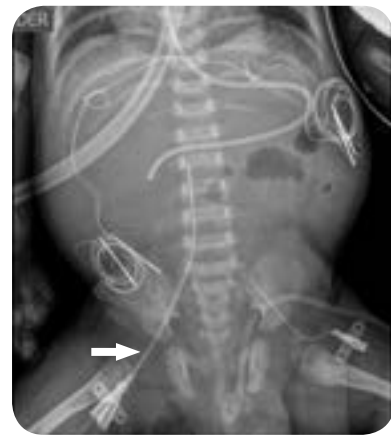

Figura 6. Sonda en trayecto esofágico con extremo distal proyectado en las primeras porciones del duodeno. Imágenes compatibles con electrodos de marcapaso temporal. Catéter femoral derecho con extremo proyectado a la altura de T10 y femoral izquierdo con extremo proyectado en la región iliaca (flecha). Imagen proyectada en la cavidad pélvica en relación con catéter de diálisis peritoneal.

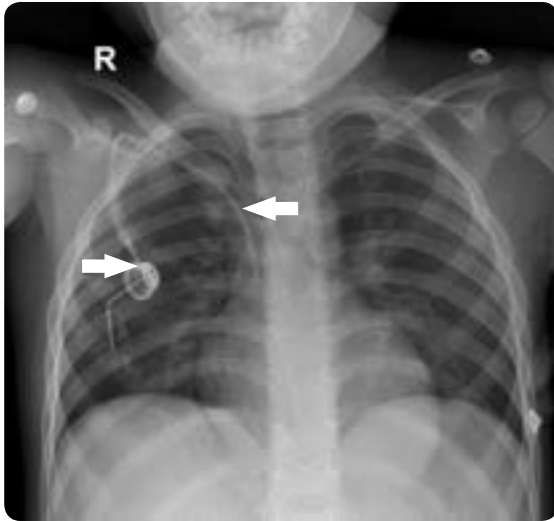


Figura 7. Catéter subclavio derecho, con reservorio de quimioterapia del mismo lado, cuyo extremo distal se proyecta en la vena cava superior.

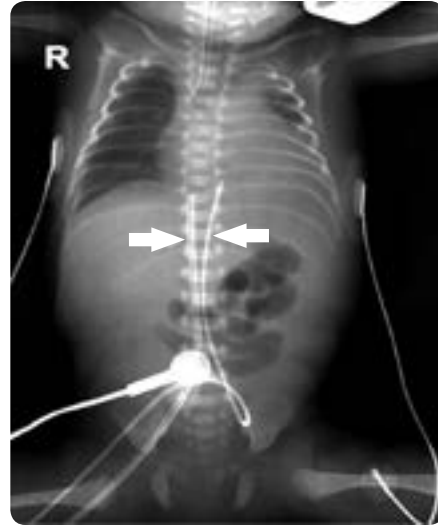


Figura 10. Tubo orotraqueal a la altura de T4. Signos sugestivos de derrame pleural izquierdo. Catéteres umbilicales: arterial con extremo distal a la altura de T8 y venoso a la altura de T9.

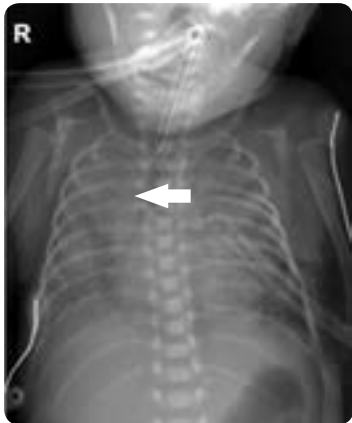

Figura 8. Catéter central de inserción periférica (PICC) derecho con extremo en la unión cavoatrial. Tubo endobronquial, extremo ubicado a 1 cm de la carina, proyectado a nivel de T2-T3. Sonda de drenaje en hemitórax izquierdo. Sonda enteral en el trayecto esofágico, con extremo distal en la unión gastroesofágica.

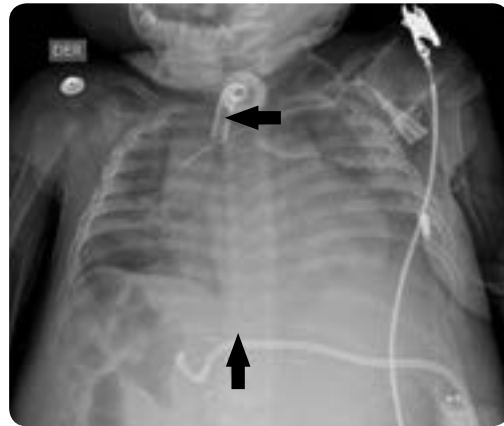

Figura 11. Cánula de traqueostomía. Catéter subclavio izquierdo con extremo distal en la vena cava superior. Catéter peritoneal percutáneo localizado en el hipocondrio derecho.

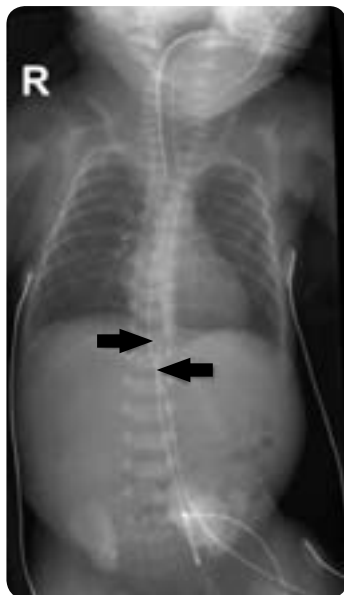


Figura 9. Sonda esofágica en la cámara gástrica. Tráquea central. Tubo orotraqueal a la altura de T2-T3. Catéter umbilical venoso proyectado a la altura del cuerpo vertebral T8. Catéter umbilical arterial con extremo distal a la altura del espacio intervertebral T12 y L1.

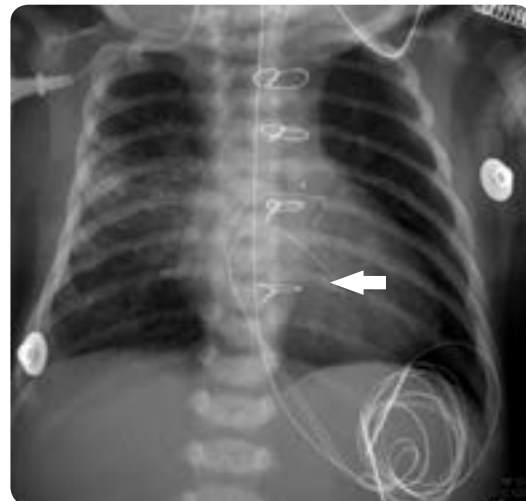

Figura 12. Alambres de cerclaje esternal, clips quirúrgicos sobre la región mediastinal y electrodo de marcapasos epicárdico por antecedente quirúrgico. Catéter subclavio derecho con extremo yugular ascendente.



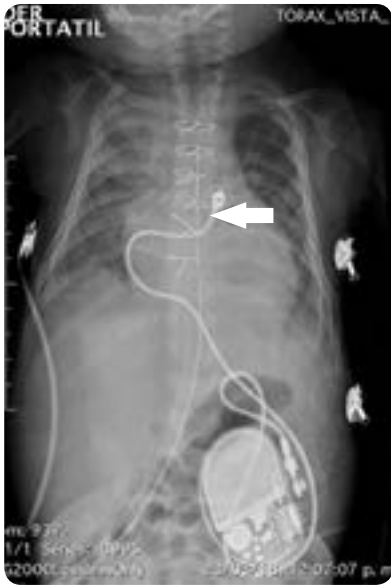


Figura 13. Marcapasos en el abdomen, el electrodo indica el sitio de implante epicárdico.

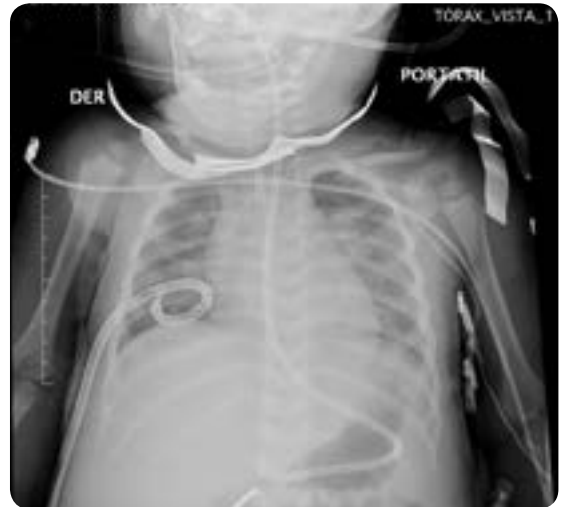

Figura 16. Sonda esofágica con extremo distal pospilórico. Catéter de drenaje pleural en la base pulmonar. Catéter PICC izquierdo con extremo distal en vena cava superior.

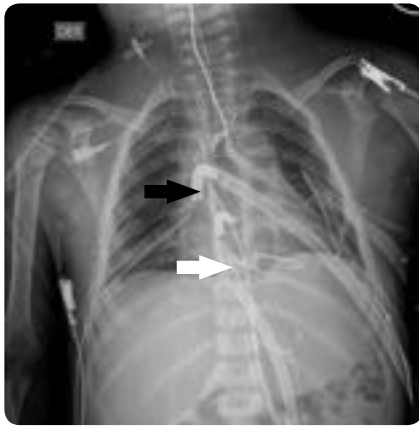

Figura 14. Conexiones arteriales y venosas por conexión con ECMO. Tubo orotraqueal a la altura de T3-T4. Sonda pleuromediastinal derecha y torcotomía bilateral. Catéter subclavio distal derecho con extremo distal en la vena yugular derecha

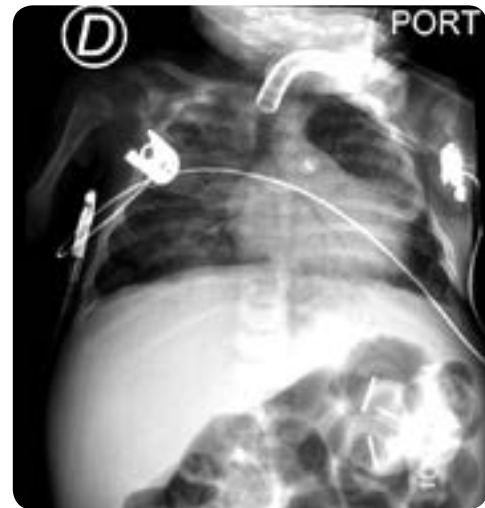

Figura 17. Sonda de gastrostomía proyectada en hipocondrio izquierdo, no hay signos de neumoperitoneo.

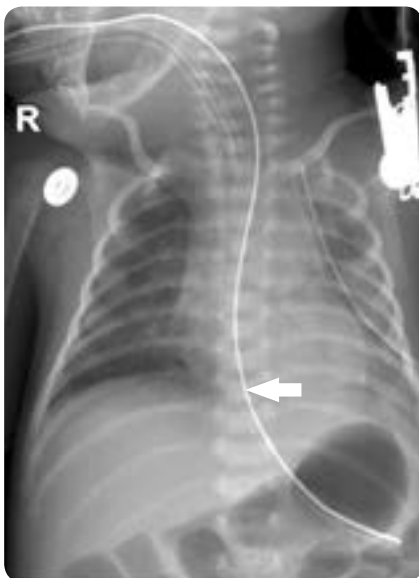


Figura 15. Catéter de drenaje en el hemitórax izquierdo con su extremo distal proyectado hacia el ápice. No hay signos de derrame pleural. Sonda enteral hacia la cámara gástrica.

## 2.6 Catéter peritoneal

### Indicación clínica

La diálisis peritoneal está indicada como primera opción en lactantes y niños pequeños con dificultad de acceso vascular, domicilio distante al centro hospitalario más cercano e inestabilidad hemodinámica y cardiovascular (34,35).

Las contraindicaciones absolutas son un defecto en la pared abdominal, extrofia vesical, cirugía abdominal reciente y falla grave de la membrana peritoneal. El tener ostomías no es una contraindicación, aunque si aumenta la dificultad. El catéter de Tenckhoff, el más utilizado, tiene un diseño recto o curvo, lleva uno o dos manguitos de dacrón para facilitar su anclaje. Los niños pequeños con escaso panículo adiposo tienen mayor riesgo de extrusión del manguito externo y se prefiere utilizar catéteres de un solo manguito (36).

### *Hallazgos radiológicos*

En radiografía simple de abdomen se verifica el catéter en su posición: en hombres se prefiere el espacio rectovesical y en mujeres, en el saco de Douglas (37) (figura 11).

### *Complicaciones*

La obstrucción provoca mal funcionamiento del catéter y un bajo rendimiento de la depuración renal, taponamiento por coágulos de fibrina o sangre, mala posición o migración del catéter; infecciones del orificio de salida del catéter, del túnel subcutáneo o peritonitis. Una manera de verificar es mediante estudio fluoroscópico, en el que se pueden detectar adhesiones o mala posición, como localización paracólica o retroperitoneal. La perforación intestinal se podría evidenciar por neumoperitoneo (34).

## 2.7 Marcapasos

### *Indicación clínica*

Prevenir la muerte súbita y mejorar la calidad de vida por diagnósticos basados en hallazgos electrocardiográficos (38).

Los implantes se usan en pacientes con bloqueo auriculoventricular (AV) posquirúrgico, bloqueo AV congénito completo, por enfermedad del nodo sinusal y síndrome QT largo (39-41).

### *Hallazgos radiológicos*

**Marca pasos endovenoso:** Se posiciona el electrodo con una curva suave para evitar su fractura y está tunelizado por la vía subcutánea hasta la región subpectoral.

**Marca pasos epicárdico:** Se visualizan sondas helicoidales de 2½ vueltas y otras de anzuelo con frecuencia proyectadas en la aurícula derecha y menos frecuente en el ventrículo. El generador se ubica en la región abdominal, detrás de los músculos rectos anteriores del abdomen o los oblicuos (figuras 12 y 13).

### *Complicaciones*

Hematoma del sitio de entrada del introductor, erosión de la piel en el sitio de tunelización, infección; además, pueden existir fallas de sensado y captura. Otras, como el neumotórax, hemotórax y la punción arterial, además, dolor con la estimulación (42).

La perforación miocárdica es una complicación rara, menor al 1 %, pero potencialmente grave. En la radiografía de tórax el electrodo ventricular se identifica en una posición atípica, proyectándose por debajo del diafragma (43). El síndrome de Twiddler es una rotación de la caja a lo largo del eje longitudinal, por manipulación inadecuada, de forma que los electrodos quedan enrollados alrededor de la caja y sus extremos desplazados. Si gira alrededor del eje transversal se conoce como síndrome de Reel (44).

## 2.8 Oxigenación por membrana extracorpórea (ECMO)

Es una forma de soporte prolongado, pero temporal, de las funciones cardiorrespiratorias en pacientes con enfermedad respiratoria o cardiorrespiratoria reversible (45).

### *Indicación clínica*

Se usa en falla respiratoria o cardíaca refractaria al manejo médico convencional. Ejemplos de indicaciones respiratorias: di-

ficultad respiratoria, *bypass* para trasplante pulmonar, neumonía, estado asmático y hernia diafragmática congénita. Ejemplos de indicaciones cardíacas: *shock* cardiogénico, poscardiotomía, *bypass* como dispositivo de asistencia cardiorrespiratoria (46).

Existen dos tipos de ECMO: la venovenosa (VV), que se utiliza solo para soporte respiratorio, no proporciona soporte hemodinámico, y la venoarterial (VA), que sí proporciona soporte hemodinámico (47).

### *Hallazgos radiológicos*

La ECMO VV puede tener un solo lumen o dos sitios VV o un sitio y dos lúmenes. En los dos sitios VV con un solo lumen la cánula de reinfusión llega a la vena yugular interna derecha y la cánula de drenaje a la vena femoral común.

La VA tiene una cánula de drenaje en la aurícula derecha por la vena yugular interna derecha, la vena femoral o directamente en la aurícula y retorna a la aorta torácica por medio de la cánula localizada en la arteria carótida derecha, femoral o aorta.

### *Complicaciones*

Las derivadas de falla del circuito, del oxigenador o de los equipos ECMO. Otras, como hemorragia (sitio quirúrgico, pulmonar, gastrointestinal), accidente cerebrovascular isquémico o hemorrágico, convulsiones, disfunción cardíaca, falla renal, sepsis. La duración prolongada de soporte con ECMO después de una cirugía cardiovascular pediátrica trae peores resultados postoperatorios (48) (figura 14).

## 2.9 Sonda orogástrica o nasogástrica

### *Indicación clínica*

La sonda nasogástrica se coloca para alimentación o descompresión del contenido gástrico. La alimentación enteral se administra por sonda nasogástrica o nasoyeyunal. En el niño menor de tres meses la sonda se coloca por vía oral para no dificultar la respiración (49). La sonda de alimentación nasogástrica pasa por las fosas nasales al esófago y tiene su extremo distal en el estómago. Se utiliza en alimentación a corto plazo. La sonda orogástrica se usa, también, en caso de fractura de base del cráneo, fractura de huesos de la cara, taponamiento nasal, tabique desviado, paciente sometido a cirugías esofágicas o gástricas, administración de medicamentos, lavado gástrico, vaciamiento o reposo gástrico (49).

### *Hallazgos radiológicos*

El curso de la sonda desciende por el esófago y debe localizarse en la porción proximal de la cámara gástrica, tiene una curvatura anterior y a la izquierda. Cuando la sonda se encuentra enrollada en el esófago es sugestiva de atresia esofágica; si se encuentra en el hemitórax izquierdo puede indicar hernia diafragmática (49,50) (figura 15).

### *Complicaciones*

La sonda se puede alojar en la vía aérea y ocasionar broncoaspiración, perforación esofágica durante el procedimiento, así como, también, en retrofaringe o tórax posterior, especialmente en los neonatos (51-53). Otras pueden ser neumonía por aspiración y obstrucción de la sonda (54).

## 2.10 Sonda nasoyeyunal

### Indicación clínica

Esta sonda se coloca distal al píloro. Se puede localizar posterior al píloro o distal al ángulo de Treitz. La ubicación inmediatamente distal al píloro es la mínima requerida para evitar el incremento en el residuo gástrico o gastroparesia frecuente en pacientes críticos. Mejora la nutrición aportada en comparación con la alimentación gástrica. La localización pospílorica o la posterior al ángulo de Treitz no tienen una diferencia significativa (55). Se utiliza para suministrar alimentos, administración de medicamentos, íleo o retraso de vaciamiento gástrico, fistula gastroesofágica, pancreatitis (50) (figura 16).

### Complicaciones

Taponamiento o desplazamiento de la sonda, erosión de la mucosa esofágica, molestia nasofaríngea, diarrea, ulceración o necrosis por presión de la pared intestinal (56).

## 2.11 Gastrostomía

### Indicación clínica

Mantener la nutrición enteral en pacientes con sistema digestivo indemne, pero con problemas de deglución, obstrucción u otras causas. Solo se realiza en quienes requieran soporte nutricional por un período superior a 3-4 semanas (57-60).

### Hallazgos radiológicos

La sonda de gastrostomía se localiza en la pared anterior del abdomen, con su extremo distal alojado en el estómago o en el yeyuno proximal. La existencia de neumoperitoneo persistente o en aumento, en una radiografía en bipedestación, debe ser siempre signo de sospecha de perforación (58,61) (figura 17).

### Complicaciones

Peritonitis secundaria a perforación durante el procedimiento, salida de la sonda, oclusión de la luz del estoma, hemorragia gastrointestinal, neumonía por aspiración, infección del estoma (57,61).

## Referencias

- Gambús P, Carnota A, Ferri JR, Jover JL, Ruiz J, Valencia JF, García JP, Llau JV. Monitorización básica en anestesia y cuidados intensivos. En: Anestesia. Sección III. Anestesia Clínica. Madrid: Aran; 2013. Capítulo 19.
- De Parte Pérez L. Monitoreo de la temperatura durante la anestesia: ¿es realmente necesario? Rev Cubana Pediatr. 2003;75.
- Poveda VdB, Nascimento AdS. Intraoperative body temperature control: esophageal thermometer versus infrared tympanic thermometer. Revista da Escola de Enfermagem da USP. 2016;50:946-52.
- Bledsoe GH, Schexnayder SM. Pediatric rapid sequence intubation: a review. Pediatr Emerg Care. 2004;20(5):339-44.
- Salem MR. Verification of endotracheal tube position. Anesthesiol Clin North America. 2001;19(4):813-39.
- Goodman LR, Conrardy PA, Laing F, Singer MM. Radiographic evaluation of endotracheal tube position. Am J Roentgenol. 1976;127(3):433-4.
- Kuhns LR, Poznanski AK. Endotracheal tube position in the infant. J Pediatrics. 1971;78(6):991-6.
- Kremer B, Botos-Kremer A, Eckel H, Schlöndorff G. Indications, complications, and surgical techniques for pediatric tracheostomies—an update. J Pediatric Surg. 2002;37(11):1556-62.
- Ruiz EP, Frias FP, Aguilera PC. Cuidados del niño con traqueostomía. An Pediatr (Barc). 2010;72:41-9.
- Martinón-Torres F, Martinón-Sánchez JM. Toracocentesis y drenaje pleural. An Pediatr Continuada. 2003;1(3):159-65.
- Kwiat M, Tarbox A, Seamon MJ, Swaroop M, Cipolla J, Allen C, et al. Thoracostomy tubes: A comprehensive review of complications and related topics. Int J Crit Illness Injury Sci. 2014;4(2):143-55.
- Patel S, Fine BR. Pediatric hospital medicine: Textbook of inpatient management. JAMA. 2008;300(7):849.
- Albrecht K, Nave H, Breitmeier D, Panning B, Tröger H. Applied anatomy of the superior vena cava—the carina as a landmark to guide central venous catheter placement. Br J Anaesth. 2004;92(1):75-7.
- Connolly B, Mawson JB, MacDonald CE, Chait P, Mikailian H. Fluoroscopic landmark for SVC-RA junction for central venous catheter placement in children. Pediatric Radiol. 2000;30(10):692-5.
- Zarshenas Z, Sparschu RA. Catheter placement and misplacement. Crit Care Clin. 1994;10(2):417-36.
- Nayeemuddin M, Pherwani A, Asquith J. Imaging and management of complications of central venous catheters. Clin Radiol. 2013;68(5):529-44.
- Pedemonte J, Carvajal C. Posición ideal de la punta del catéter venoso central. Rev Chil Anestesia. 2006;35:63-70.
- Nayeemuddin M, Pherwani AD, Asquith JR. Imaging and management of complications of central venous catheters. Clin Radiol. 2013;68(5):529-44.
- Barnacle A, Arthurs OJ, Roebuck D, Hiorns MP. Malfunctioning central venous catheters in children: a diagnostic approach. Pediatr Radiol. 2008;38(4):363-78, quiz 486-7.
- Merrill J, De Jonghe B, Golliot F, et al. Complications of femoral and subclavian venous catheterization in critically ill patients: A randomized controlled trial. JAMA. 2001;286(6):700-7.
- Kock H-J, Pietsch M, Krause U, Wilke H, Eigler F. Implantable vascular access systems: experience in 1500 patients with totally implanted central venous port systems. World J Surg. 1998;22(1):12-6.
- Schwarz RE, Groeger JS, Coit DG. Subcutaneously implanted central venous access devices in cancer patients: a prospective analysis. Cancer. 1997;79(8):1635-40.
- Fratino G, Molinari AC, Parodi S, Longo S, Saracco P, Castagnola E, et al. Central venous catheter-related complications in children with oncological/hematological diseases: an observational study of 418 devices. Annals Oncol. 2005;16(4):648-54.
- Fajuri MP, Pino AP, Castillo MA. Uso de catéter venoso central de inserción periférica en pediatría. Rev Chil Pediatría. 2012;83:352-7.
- Menon G. Neonatal long lines. Arch Dis Childhood Fetal Neonatal Edition. 2003;88(4):F260-F2.
- Uygun I. Peripherally inserted central catheter in neonates: A safe and easy insertion technique. J Pediatric Surg. 2016;51(1):188-91.
- Vesely TM. Central venous catheter tip position: a continuing controversy. J Vasc Interv Radiol. 2003;14(5):527-34.
- Montes SF, Teixeira JBA, Barbosa MH, Barichello E. Aparición de complicaciones relacionadas con el uso del catéter venoso central de inserción periférica (PICC) en los recién nacidos. Enfermería Global. 2011;10:0.
- Franceschi AT, Cunha MLCd. Adverse events related to the use of central venous catheters in hospitalized newborns. Revista Latino-Americana de Enfermagem. 2010;18:196-202.
- Ramasesu J. Complications of vascular catheters in the neonatal intensive care unit. Clin Perinatol. 2008;35(1):199-222.
- Hogan MJ. Neonatal vascular catheters and their complications. Radiol Clin North Am. 1999;37(6):1109-25.
- Schlesinger AE, Braverman RM, DiPietro MA. Neonates and umbilical venous catheters: normal appearance, anomalous positions, complications, and potential aid to diagnosis. Am J Roentgenol. 2003;180(4):1147-53.
- Fuentealba I, Retamal A, Ortiz G, Pérez M. Evaluación radiológica de catéteres en UCI neonatal. Rev Chilena Pediatría. 2014;85(6):724-30.
- Delucchi B, Contreras MMA, Bidegain SA, Quiero GX, Barrera BP, Pinto SV, et al. Diálisis peritoneal crónica pediátrica en Chile: Estudio multicéntrico. Rev Chilena Pediatría. 2002;73:116-26.
- Alonso Melgar A MAR. Diálisis Pediátrica. Nefrología al Día. 2016.
- Campos Stówas RGD, Leal P, Olivares de la Fuente JC, Rodríguez J, Castro V, Herrera W. Aspectos quirúrgicos en el uso del catéter de Tenckhoff. Rev Cirugía Infantil. 2002;12:181-4.
- Yap H-K, Resontoc LPR. Peritoneal dialysis in critically ill children. Critical Care Nephrology and Renal Replacement Therapy in Children. Springer; 2018.
- Berul CI, Cecchin F. Indications and techniques of pediatric cardiac pacing. Expert Review Cardiovasc Therapy. 2003;1(2):165-76.
- Perich Durán RM, Albert Brotons D, Zabala Argüelles I, Malo Concepción P. Temas de actualidad en cardiología pediátrica y cardiopatías congénitas. Rev Española de Cardiología. 2008;61(Supl.1):15-26.
- Gómez-Gómez M, Danglot-Banck C, Santamaría-Díaz H. Síndrome de QT largo en pediatría. Rev Mexicana Pediatría. 2008;75(3):121-31.
- Dos Subirá L, Alonso-Martín C, Gándara NR, Rodríguez ÓA, Mitjans ÀM. Ablación, marcapasos, resincronización y desfibrilador automático implantable. Rev Española de Cardiología suplementos. 2009;9(5):67-74.
- Scaglione J, De Palma CA, Heredia R, Justich PR, Caro S, Kreutzer E. Marcapasos y cardiodesfibriladores implantables. Pacing Clin Electrophysiol. 2004.



43. Gold JP, Jonas RA, Lang P, Elixson EM, Mayer JE, Castaneda AR. Transthoracic intracardiac monitoring lines in pediatric surgical patients: a ten-year experience. *Annals Thoracic Surg.* 1986;42(2):185-91.
44. Flori HR, Johnson LD, Hanley FL, Fineman JR. Transthoracic intracardiac catheters in pediatric patients recovering from congenital heart defect surgery: associated complications and outcomes. *Crit Care Med.* 2000;28(8):2997-3001.
45. Domínguez ESG, Valdés M, Rubio C, Bellani P, Rodas S, Fariña D. Oxigenación por membrana extracorpórea (ECMO): Experiencia en una Unidad de Cuidado Intensivo Neonatal. *Arch Argent Pediatr.* 2012;110 (5):404-11.
46. Thompson AF, Luan J, Al Aklabi MM, Cave DA, Ryerson LM, Noga ML. Pediatric extracorporeal membrane oxygenation (ECMO): a guide for radiologists. *Pediatr Radiol.* 2018;48(10):1488-502.
47. Sánchez Luna M, Valls i Soler A, Moreno Hernando J. Oxigenación por membrana extracorpórea (ECMO). Indicaciones y guías para el contacto con una unidad de ECMO. *Anales de Pediatría.* 2002;57(1):51-4.
48. Gupta P, Robertson MJ, Beam B, Gossett JM, Schmitz ML, Carroll CL, et al. Relationship of ECMO duration with outcomes after pediatric cardiac surgery: a multi-institutional analysis. *Minerva Anesthesiol.* 2015;81(6):619-27.
49. Morrow BM, Norman V. Food for thought—pediatric critical illness and feeding outcomes. *Pediatric Critical Care Medicine.* 2018;19(10):1011-2.
50. Aronchick JM, Miller Jr WT. Tubes and lines in the intensive care setting. *Semin Roentgenol.* 1997;32(2):102-16.
51. Hughes U, Connolly B, Chait P, Muraca S. Further report of small-bowel intussusceptions related to gastrojejunostomy tubes. *Pediatric Radiol.* 2000;30(9):614-7.
52. Hughes U, Connolly B. Small-bowel intussusceptions occurring around nasojejunal enteral tubes—three cases occurring in children. *Pediatric Radiol.* 2001;31(6):456-7.
53. Krasna IH, Rosenfeld D, Benjamin BG, Klein G, Hiatt M, Hegyi T. Esophageal perforation in the neonate: an emerging problem in the newborn nursery. *J Pediatric Surg.* 1987;22(8):784-90.
54. De Consenso D, Nutrición Vdae. *Nutrición Hospitalaria.* Nutrición. 2011;4:1.
55. Fang JC, Hilden K, Holubkov R, et al. Transnasal endoscopy vs. fluoroscopy for the placement of nasogastric tubes in critically ill patients. *Gastrointest Endosc.* 2005;62:661-6.
56. Sánchez CS, Cid JL-H, Álvarez AC, Arriortúa AB, Pérez IS, Escribano DV, editors. Nutrición enteral transpilórica en el niño críticamente enfermo (I): técnica e indicaciones. *Anales de Pediatría.* 2003;59(1):1-128.
57. Sutherland C, Carr B, Biddle KZ, Jarboe M, Gadepalli SK. Pediatric gastrostomy tubes and techniques: making safer and cleaner choices. *J Surg Res.* 2017;220:88-93.
58. Baker L, Beres AL, Baird R. A systematic review and meta-analysis of gastrostomy insertion techniques in children. *J Pediatric Surg.* 2015;50(5):718-25.
59. Wales PW, Diamond IR, Dutta S, Muraca S, Chait P, Connolly B, et al. Fundoplication and gastrostomy versus image-guided gastrojejunal tube for enteral feeding in neurologically impaired children with gastroesophageal reflux. *J Pediatric Surg.* 2002;37(3):407-12.
60. Wollman B, D'Agostino HB, Walus-Wigle JR, Easter DW, Beale A. Radiologic, endoscopic, and surgical gastrostomy: an institutional evaluation and meta-analysis of the literature. *Radiology.* 1995;197(3):699-704.
61. McSweeney ME, Kerr J, Jiang H, Lightdale JR. Risk factors for complications in infants and children with percutaneous endoscopic gastrostomy tubes. *J Pediatrics.* 2015;166(6):1514-9. e1.

## Correspondencia

José Fernando Vallejo Díaz  
 Carrera 37 # 1-25  
 Santa María de los Farallones  
 Cali, Colombia  
 jose.vallejo@imbanaco.com.co

Recibido para evaluación: 8 de octubre de 2018

Aceptado para publicación: 15 de mayo de 2019