



# PROCEDIMIENTOS DE MAMA GUIADOS POR RESONANCIA MAGNÉTICA: NUESTRA EXPERIENCIA

## MRI Breast Guided Procedures: Our Experience

Mónica Vallejo Khoury<sup>1</sup>  
 Juana M. Vallejo Ángel<sup>1</sup>  
 Luis Felipe Uriza Carrasco<sup>2</sup>  
 Edgardo Yaspe Costa<sup>3</sup>



### Palabras clave (DeCS)

Mama  
 Imagen por resonancia magnética  
 Biopsia  
 Neoplasias de la mama

### Key words (MeSH)

Key words  
 Breast  
 Magnetic resonance imaging  
 Biopsy  
 Breast neoplasms

### Resumen

La resonancia magnética (RM) de seno es la modalidad diagnóstica más sensible para la detección de cáncer de seno; sin embargo, su especificidad es limitada, pues varía entre el 40 y 80 %. Esto se debe a las características de realce de algunas lesiones benignas que se superponen a las de lesiones malignas, y para cuyo diagnóstico se requiere análisis histológico. Para el diagnóstico histológico de estas lesiones —que solo se visualizan por RM y no por otro método diagnóstico— los procedimientos guiados por RM son la elección. La biopsia guiada por RM se utiliza en pacientes con ultrasonido dirigido negativo. El ROLL (*Radioguided Occult Lesión Localization*) es una técnica alternativa a la marcación prequirúrgica con alambre de lesiones ocultas y ha sido más ampliamente utilizada en ultrasonido que en RM, con muy buenos resultados. Se obtuvieron de manera retrospectiva los datos de las pacientes que ingresaron al sistema de nuestra institución para la realización de biopsia de seno y marcación de seno guiada por RM. Posteriormente se recopiló las patologías. Los resultados se tabularon en Excel para su análisis.

### Summary

Breast magnetic resonance imaging (MRI) is the most sensitive diagnostic modality for the detection of breast cancer; however, its specificity is limited, ranging from 40% to 80%. This is due to the enhancement characteristics of some benign lesions that overlap those of malignant lesions, for which histology is required for diagnosis. For the histological diagnosis of these lesions, which are only visualized by MRI and not by any other diagnostic method, MR-guided procedures are the choice. MR-guided biopsy is used in patients with negative directed ultrasound. ROLL (*Radioguided Occult Injury Localization*) is an alternative technique to preoperative wire marking of hidden lesions and has been more widely used in ultrasound than in MRI, with very good results. Retrospectively the data of all patients admitted to our center for Breast MRI biopsy and Breast MRI localizations were retrieved. Pathologies were then collected and the results were tabulated in Excel for analysis.

### 1. Introducción

La resonancia magnética (RM) es la modalidad diagnóstica más sensible (94-100 %) para la detección de cáncer de seno. Permite observar lesiones no

evidentes en otros métodos en 10-39 % de casos, focos adicionales de cáncer ipsilateral en 6-34 % de casos y focos de carcinoma contralateral en 4-24 % de casos; sin embargo, su especificidad es limitada (37-97 %) (1,2).

<sup>1</sup>Radióloga, Resonancia Magnética de Colombia. Bogotá, Colombia.

<sup>2</sup>Radiólogo Hospital San Ignacio, Pontificia Universidad Javeriana. Bogotá, Colombia.

<sup>3</sup>Especialista en Patología, Universidad del Rosario, Hospital San José. Especialista en Patología oncológica, Universidad Javeriana, Instituto Nacional de Cancerología. Bogotá, Colombia.

Esto se debe a las características de realce de algunas lesiones benignas que se sobreponen a las de lesiones malignas (3).

Si en RM se identifica una lesión sospechosa, la indicación es realizar una evaluación dirigida con ultrasonido (US de segunda mirada). Si hay correlación, se procede a realizar la biopsia dirigida por esta modalidad; de lo contrario, se indica la biopsia guiada por RM.

En la literatura, la información sobre la eficacia del ultrasonido dirigido varía ampliamente, entre 23-71 %, aunque, en general, es más probable la detección de masas que de focos o realces del tipo “no masa”, es decir, de carcinoma invasivo que de carcinoma *in situ* (4).

La biopsia es una alternativa diagnóstica mínimamente invasiva que, comparada con la resección quirúrgica, tiene menor morbilidad y mejores resultados cosmiéticos con exactitud diagnóstica similar; sin embargo, la biopsia por RM es un procedimiento complejo, por el tiempo que toma realizarlo, los insumos requeridos y el grado de experticia de los profesionales que realizan el procedimiento, lo cual conlleva un alto costo.

La efectividad informada de las biopsias guiadas por RM varía ampliamente en la literatura, con tasas de detección de cáncer entre 20-50 % (5,6).

Según las guías del American College of Radiology (ACR), la única indicación de biopsia por RM es la de lesiones BI-RADS 4 o 5 que no se observaron en mamografía ni en ecografía (7).

Las contraindicaciones absolutas para realizar los procedimientos guiados por RM incluyen: pacientes con dispositivos electrónicos no compatibles con el campo magnético, pacientes con claustrofobia, falla renal o historia de alergia al gadolinio; además, es contraindicado cuando no se visualiza la lesión en el momento del procedimiento. Esto ocurre en aproximadamente 14 % de los casos (6) y se puede atribuir a cambios en el tejido mamario o en la lesión secundarios a la variación hormonal en el ciclo menstrual, a tratamientos hormonales (terapia de remplazo hormonal, tamoxifeno) o compresión excesiva del seno durante el procedimiento. A estos pacientes se les debe realizar una RM de seguimiento en 3-6 meses para confirmar que la lesión no es evidente (3). Otra limitación para estos procedimientos es la localización superficial de las lesiones con respecto a la piel (menos de 2 cm), cerca de la pared torácica, en la región retroareolar o en pacientes con prótesis mamarias (4).

La ROLL (*Radioguided Occult Lesión Localization*) es una técnica alternativa a la marcación prequirúrgica con alambre de lesiones ocultas y ha sido más ampliamente utilizada en ultrasonido (6). Consiste en la inyección de macroagregados de albúmina marcados con tecnecio 99 (Tc-99m) en el centro de la lesión sospechosa. Durante la cirugía se explora con una sonda el área quirúrgica para identificar el punto de mayor actividad del radiotrazador (8,9).

En la literatura se informa una adecuada localización de la lesión en más del 90 % de los casos. También, una mayor prevalencia de márgenes negativos, reducción en el volumen de tejido resecaado y por ello mejores resultados cosmiéticos y menor dolor postoperatorio (10).

Dado que en la mayoría de las biopsias de seno guiadas por RM los resultados son benignos, es de crucial importancia determinarlos con exactitud, teniendo en cuenta especialmente que la población examinada es de alto riesgo. Para ello se evalúa la concordancia entre la patología y la imagen. En la literatura, este desenlace es de aproximadamente un 7 % y de estas lesiones aproximadamente el 30 % son malignas (7).

Además, se recomienda una RM de seguimiento a los 6 meses a todas las pacientes. En lesiones pequeñas estables se recomienda seguimiento con RM por dos años (11,12).

Cuando los resultados de la biopsia no muestran acuerdo en cuanto a la tipificación de benignidad o malignidad por resonancia magnética, se debe repetir la biopsia o resecaar la lesión quirúrgicamente (6).

El objetivo de este estudio es informar nuestra experiencia inicial con los procedimientos de seno guiados por RM y hacer un análisis de los resultados obtenidos.

No existen otras series de casos sobre procedimientos guiados por resonancia magnética de lesiones mamarias en Colombia. Las experiencias publicadas en pacientes BI-RADS 4 o 5 en Colombia solo incluyen procedimientos guiados por ultrasonido o mamografía (5,6).

## 2. Métodos

Se obtuvieron de manera retrospectiva los datos de las pacientes que ingresaron al sistema de nuestra institución para biopsia de seno y marcación de seno guiada por RM, desde 2009 hasta 2018. Se encontraron 55 pacientes y 57 procedimientos de los cuales, 48 son biopsias guiadas por RM y 9 marcaciones. Posteriormente, se recopilaron las patologías del archivo del laboratorio de patología de la Clínica del Country y de los laboratorios de las entidades de salud afiliadas a la clínica, mediante contacto con los médicos tratantes y, telefónicamente, con las pacientes.

Se incluyeron los resultados en una tabla de Excel para su análisis.

### 2.1 Descripción del procedimiento de biopsia y ROLL

A continuación se describen los procedimientos practicados a las pacientes en los casos descritos, el cual es propio de la institución que realizó el estudio.

A todas las pacientes a quienes se les realizó biopsia se les citó a entrevista previa con el radiólogo encargado de la biopsia con el fin de evaluar las indicaciones o contraindicaciones para el procedimiento, las imágenes de la RM donde se encontró la lesión sospechosa y las condiciones especiales inherentes a la paciente. Se les explicó el procedimiento y el consentimiento informado, que se firmó el día del procedimiento.

Previa asepsia y antisepsia, se colocaron rejillas compresivas sobre el aspecto medial y lateral del seno que se iba a examinar. Se colocaron tres cápsulas de vitamina A en la rejilla lateral triangulando la lesión sospechosa, según la localización en la RM previa (figura 1).

Posteriormente, en equipo de 1,5T y con antena de 8 canales, se adquirieron imágenes simples en el plano axial en secuencias STIR, y en los planos coronal y sagital en secuencias con información en T1 y saturación de grasa.

Posteriormente, se obtuvieron imágenes en secuencia dinámica (THRIVE) antes y después de la administración de gadolinio por vía endovenosa.

Se obtuvieron imágenes poscontraste en los planos coronal y sagital.

Se localizó la lesión sospechosa y en estación de trabajo se relacionó la lesión en los tres planos de imagen. Se marcó el centro de la lesión en el plano sagital con un ROI. Se pegó el ROI a todas las imágenes de la secuencia hasta el plano de la piel para escoger la cuadrícula de la rejilla óptima para introducir el sistema coaxial. Se tuvieron como

referencia las cápsulas de vitamina A. Se tomaron medidas desde el centro de la lesión hasta la piel para calcular la profundidad a la cual se debía llevar la aguja, ya fuera para biopsia o para inyectar el radiotrazador.

Solo en caso de biopsia, se inyectó anestesia local, se realizó una pequeña incisión en la piel con una hoja de bisturí y se introdujo el sistema coaxial.

Para las biopsias se utilizó un trócar con una camisa de plástico. Para las marcaciones se utilizó un yelco # 14 largo, cuya parte metálica se retiró al momento de adquirir las imágenes, dejando únicamente la camisa plástica en posición. El último sistema de biopsia utilizado (ENCOR) trae como accesorio un obturador de plástico con gadolinio (VISILOC) que se introduce en el sistema coaxial una vez este se encuentra en posición, para confirmar con mayor exactitud su localización en las imágenes de control.

Se obtuvieron imágenes en secuencias con información T1 y saturación de grasa en los tres planos, para determinar si la punta del sistema coaxial se localizaba en el interior de la lesión sospechosa y era óptimo para la introducción de la aguja de biopsia o para la inyección del radiotrazador.

Dado que, en el momento de tomar estas imágenes la lesión ha lavado el medio de contraste endovenoso, se tuvieron en cuenta puntos de referencia adyacentes a la lesión evidentes en las imágenes simples, que servían como guías; por ejemplo, el patrón del tejido fibroglandular, ligamentos de Cooper o lesiones quísticas o sólidas.

Una vez confirmada la localización óptima, se introdujo la aguja de biopsia o la aguja para inyectar el radiotrazador.

En el caso de biopsia, se utilizaron tres tipos de aguja diferentes: En un principio se utilizaron agujas convencionales para biopsia TRUCUT 14G y 18G. Posteriormente, las biopsias se realizaron con el sistema VACORA® de aspiración por vacío con aguja 10G (BARD). Solo una biopsia, la última, se realizó con el sistema de biopsia con aspiración por vacío ENCOR (BARD).

Se obtuvieron por lo menos cuatro muestras de tejido de cada lesión. Se tomaron imágenes en dos planos para confirmar que se hubieran obtenido muestras representativas de la lesión sospechosa.

Después del procedimiento, se hizo compresión sobre el área de la biopsia y se evaluó sangrado o hematoma. Se dejaron las pacientes en observación durante una hora, con hielo sobre el sitio de la biopsia. Con una adecuada evolución, se hizo el egreso con recomendaciones y signos de alarma.

Las pacientes fueron las encargadas de llevar las muestras al laboratorio de patología autorizado por su entidad de salud.

En el caso de la marcación, se inyectó 1 cm<sup>3</sup> del radiotrazador previamente preparado por el Departamento de Medicina Nuclear de la Clínica del Country (500mCi de macroagregados de albúmina marcados con Tc-99).

Se dio egreso a las pacientes, quienes serían llevadas a cirugía en un lapso no mayor a 6 horas para resección de la lesión marcada.

Siempre se confirmó verbalmente con el mastólogo que la escisión quirúrgica de las lesiones fuera exitosa.

## 2.2 Búsqueda de información

Se realizó la búsqueda de la literatura disponible en las bases de datos PubMed, EMBASE, CENTRAL, SCOPUS, LILACS y PsycINFO, a partir de términos indexados y términos libres:

No se encontraron reportes de caso o series de casos en Colombia.

## 3. Resultados

En este estudio retrospectivo se pudo obtener la información completa de las 56 pacientes, con una edad promedio de 45 años. Se registraron y analizaron el tipo de aguja, número de muestras, complicaciones, indicación del examen, tipo de lesión y el resultado histológico.

A la gran mayoría de las pacientes se les realizó el procedimiento por lesiones categorizadas BI-RADS 4. Solo una paciente fue categorizada como BI-RADS 5. En el 73 % de los casos, la indicación fue por un nódulo sospechoso.

La proporción de procedimientos (biopsias y ROLL) no realizados debido a la no visualización de la lesión fue del 17 %. Solo en una paciente el procedimiento no se realizó por dificultades técnicas.

Se tomaron un promedio de 6 muestras por cada paciente y en el 75 % de las biopsias se utilizó la aguja VACORA®.

De los procedimientos realizados se obtuvo resultado histológico en el 100 % de los casos. La proporción de lesiones benignas fue del 63 % y de lesiones malignas del 30 %. El resto de lesiones fueron descritas como de alto riesgo. De las pacientes con realce del tipo “no masa”, el 75 % tuvieron resultados de patología benignos y el 25 %, malignos. De las pacientes con masas, 57,7 % tuvieron patología benigna, 28,8 %, maligna y 14 %, alto riesgo.

En la paciente categorizada como BI-RADS 5, el resultado histológico mostró patología benigna.

La tasa de complicaciones fue del 5 %: se presentaron hematomas en el sitio de punción en tres pacientes y en uno de estos casos hubo sobreinfección que fue tratada y resuelta con antibiótico.

En las pacientes a quienes se les realizó ROLL, se obtuvo resultado histológico en el 100 %. En la mitad de estos casos, el resultado arrojó malignidad. En ninguno de estos procedimientos hubo complicaciones.

### 3.1 Presentación de casos

A continuación, se presentan las imágenes de los procedimientos realizados en dos casos clínicos.

- **Caso 1.** Paciente con diagnóstico de carcinoma infiltrante en el seno derecho. Se le practicó resonancia magnética para evaluar extensión del cáncer (figura 2).
- **Caso 2.** Paciente remitida para biopsia por realce de tipo “no masa”, de morfología lineal en la interlínea de los cuadrantes externos del seno derecho (figura 3). La guía para la biopsia fue exitosa y el estudio histológico de la lesión confirmó carcinoma tubular infiltrante (figura 4).

## 4. Discusión

El uso de la RM como guía para obtener tejido en lesiones mamarias en Colombia ha sido de lenta difusión. Durante varios años, la institución responsable de este estudio fue una de las pocas que ofreció la posibilidad de hacer biopsias de seno guiadas por RM en el país. Por esta razón, tuvo la oportunidad de recibir pacientes de todo el país, con diagnóstico de lesiones BI-RADS 4 o 5 por RM.

Al ser pioneros, las biopsias por RM aún no eran reconocidas por las entidades prestadoras de salud y no eran autorizadas; la mayoría fueron pagadas por los pacientes, de tal forma que no fue posible realizar todos los procedimientos que fueron remitidos.



Figura 1. Posicionamiento de la paciente en decúbito prono con rejilla compresiva sobre el seno.

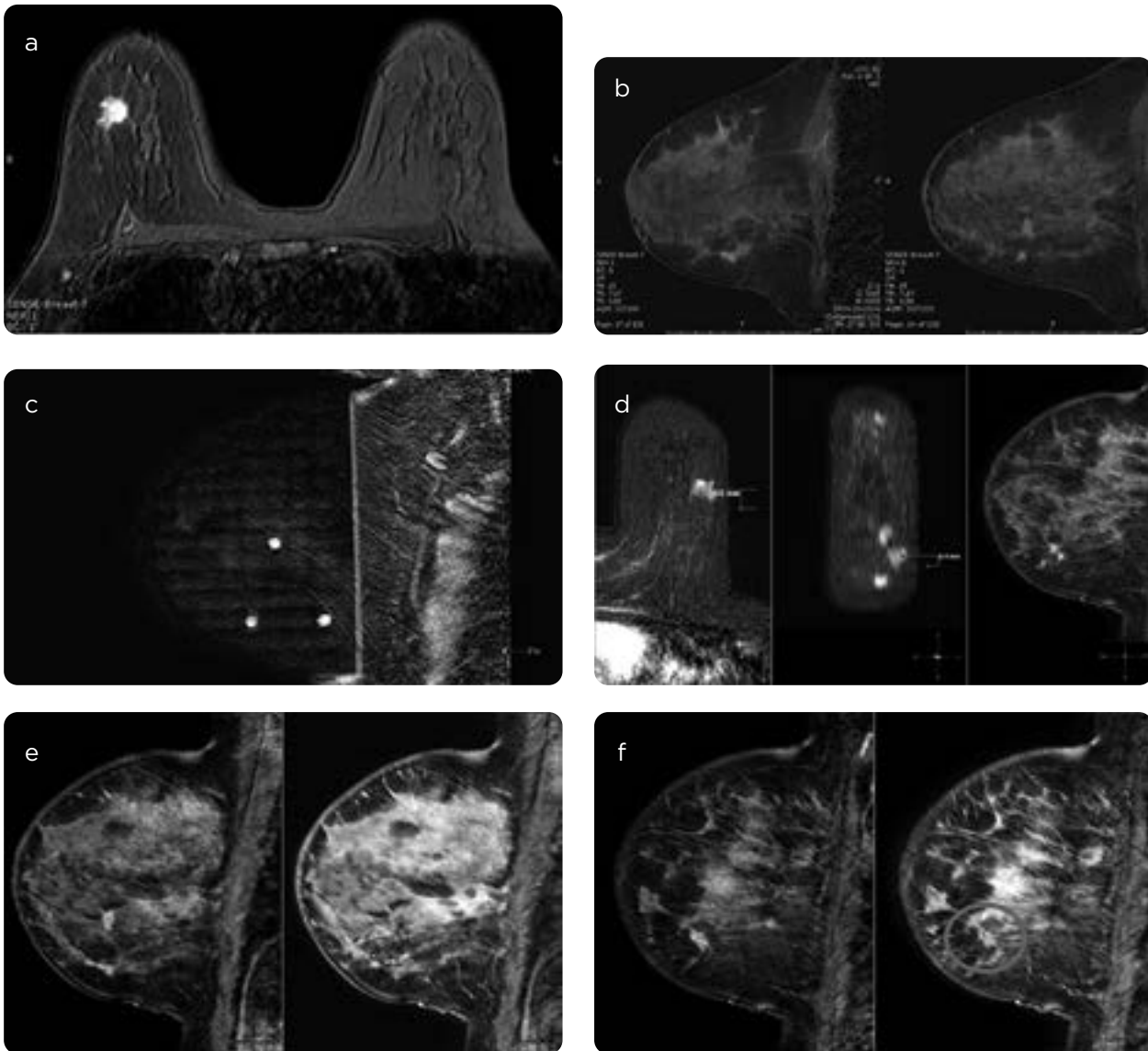


Figura 2. RM. a) Se observa una masa redondeada, espiculada, que realiza intensamente con el medio de contraste, relacionada con carcinoma ductal invasivo con histología conocida. b) Reconstrucciones sagitales del seno izquierdo. Se observan tres masas espiculadas, con curvas de ascenso rápido y lavado en la secuencia dinámica, sospechosas de compromiso neoplásico. Se sugiere biopsia. c) Localización de las lesiones durante el procedimiento de biopsia con rejilla compresiva sobre la piel en la cara lateral del seno izquierdo. Se demuestran las cápsulas de vitamina A triangulando la lesión. d) Localización en la estación de trabajo de las tres lesiones en los tres planos (axial, coronal, sagital). e y f) Imágenes en el plano sagital demostrando las lesiones sospechosas en el cuadrante inferior y externo izquierdo durante la secuencia dinámica y posteriores a la biopsia. En las imágenes posbiopsia se demuestran artificios por el paso de la aguja en la topografía de las lesiones.

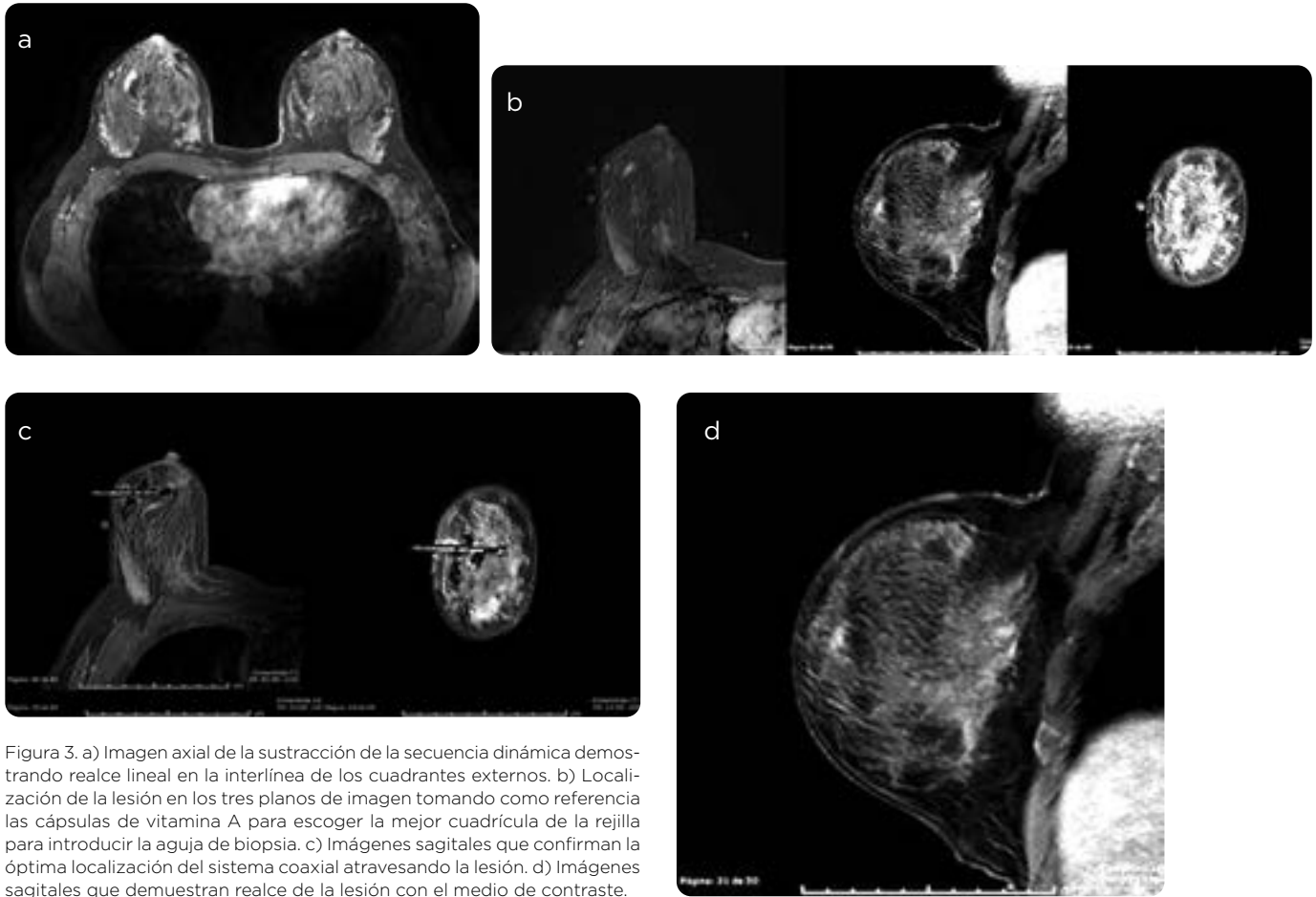


Figura 3. a) Imagen axial de la sustracción de la secuencia dinámica demostrando realce lineal en la interlínea de los cuadrantes externos. b) Localización de la lesión en los tres planos de imagen tomando como referencia las cápsulas de vitamina A para escoger la mejor cuadrícula de la rejilla para introducir la aguja de biopsia. c) Imágenes sagitales que confirman la óptima localización del sistema coaxial atravesando la lesión. d) Imágenes sagitales que demuestran realce de la lesión con el medio de contraste.

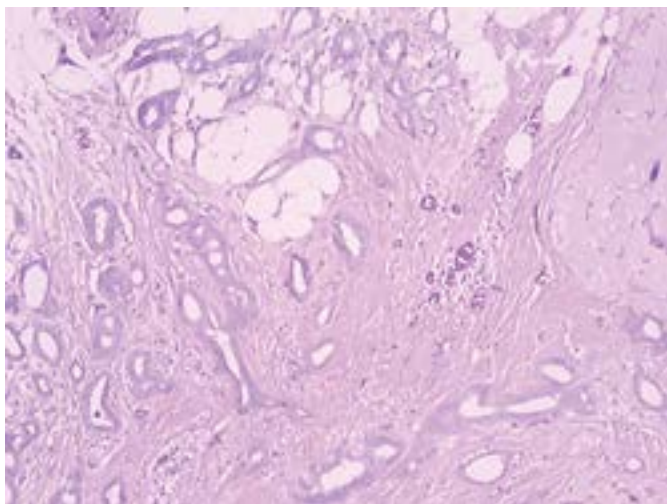


Figura 4. Microfotografía que demuestra las estructuras tubulares invasivas por carcinoma tubular infiltrante.

En 2009, la RM de seno era una modalidad diagnóstica relativamente nueva en Colombia y, por ello, los radiólogos que se enfrentaban a la lectura de estos exámenes empezaban su curva de aprendizaje. Aunque la sensibilidad de la RM para el diagnóstico de cáncer fue muy alta desde que surgió, la especificidad en principio era mucho menor. Esta especificidad fue aumentando, tanto en la literatura mundial como en Colombia, a medida que la experiencia de los radiólogos enfrentados a la lectura de RM de seno aumentaba (11). Una limitación para la planeación del procedimiento fue la diversidad en la calidad de las imágenes de los estudios. Algunas veces no se tenían todas las secuencias necesarias y los protocolos no eran los adecuados. Adicionalmente, las lesiones no siempre cumplían con criterios para ser clasificadas como BI-RADS 4, por lo cual, no siempre las lesiones que se llevaban a biopsia cumplían con estos criterios. Esto pudo afectar la tasa de cáncer calculada para nuestros procedimientos (30 %), aunque se encuentra en el rango de la tasa informada por otros centros en la literatura (20-50 %). Por ello, tampoco fue posible calcular la sensibilidad y la especificidad de nuestro centro en el diagnóstico de lesiones BI-RADS 4 o 5 sospechosas por RM.

Una indicación para cancelar la biopsia una vez se adquieren las imágenes posteriores a la inyección del medio de contraste, es la no visualización de la lesión (12).

En la literatura la tasa informada varía alrededor del 14 %. Nuestra tasa de cancelación fue ligeramente mayor, de 17 %. En este estudio el porcentaje de cancelación fue mayor en un comienzo pues las pacientes

remitidas para biopsia de otros centros se programaban después de la entrevista con el radiólogo encargado de realizar el procedimiento. Algunas veces, por procesos administrativos, estas pacientes llegaban con estudios de más de 2 y hasta 6 meses de realizados. Por ello, y con el fin de disminuir estas cancelaciones, por protocolo se estableció que todas las pacientes remitidas para biopsia debían tener un estudio reciente realizado en nuestro centro.

Otra limitación relacionada con la remisión de pacientes de otros centros fue la recopilación de los informes de patología. Las muestras obtenidas se entregaban al paciente al final del procedimiento para que fueran llevadas al laboratorio de patología autorizado por su entidad prestadora de salud. A los laboratorios que prestan su servicio a nuestro centro llegaron menos de la mitad de los pacientes. En las historias clínicas archivadas no siempre estaba el nombre del médico tratante y los teléfonos anotados ya no correspondían. Hubo que excluir siete pacientes de esta serie, porque no fue posible obtener los resultados de la patología.

La mayoría de las biopsias se realizaron con aguja con aspiración por vacío, de acuerdo con las recomendaciones en la literatura para este procedimiento (3), pues se obtienen muestras adecuadas de lesiones pequeñas, un adecuado volumen de tejido para análisis histológico y disminuyen el desplazamiento de los tejidos secundario a sangrado o a la inyección de anestesia local pues tienen aspiración/succión permanente.

El número promedio de muestras obtenidas por paciente en esta serie fue de seis, menor al que se obtiene en otros centros donde utilizan agujas de similar calibre (12 muestras con agujas calibre 9G) (3).

Las complicaciones en esta serie fueron del 5 %, porcentaje comparable con la informada en la literatura mundial (0-6 %), lo cual confirma la baja morbilidad de estos procedimientos (3).

Se ha establecido en varios centros que el seguimiento de las pacientes llevadas a biopsia por RM es crítico, pues todas pertenecen a un grupo de mayor riesgo, dadas las indicaciones para la realización de una RM de seno. Este seguimiento tiene varios objetivos: primero, hacer una correlación entre la imagen y la histología; segundo, poder confirmar con una RM posterior si la muestra obtenida fue adecuada y, tercero, confirmar si los resultados benignos corresponden realmente con lesiones benignas en el seguimiento (evaluando cambios en lesiones residuales o a largo plazo y definir si de la lesión estudiada surgió una lesión maligna). La no concordancia en la literatura está alrededor del 7 %, de los cuales 30 % resultan ser lesiones malignas (13). En esta serie no fue posible calcular la tasa de no concordancia ni de falsos negativos, que en la literatura se describe en alrededor del 0,9-2,3 % (14). Esta falta de seguimiento de las patologías en nuestro centro podría tener un impacto importante en el manejo a futuro de estas pacientes y es una consideración que se tendrá en cuenta en nuestros protocolos.

La tasa de malignidad fue mayor en lesiones del tipo “masa” que en lesiones del tipo “no masa”, lo cual se correlaciona con lo informado en la literatura (3).

En la literatura mundial hay pocos centros donde se realizan marcaciones con ROLL por RM. En nuestro centro, la primera marcación se realizó en 2016 y la principal indicación era la falta de acceso a los alambres para marcación compatibles con RM; sin embargo, surgió la necesidad de marcar lesiones visualizadas únicamente por RM, las cuales fueron solicitadas por el mastólogo con el fin de reseca completamente para evaluación por histología. La muestra en esta serie de casos, puntualmente de las marcaciones por ROLL, es aún muy pequeña para hacer un análisis profundo, pero hasta ahora los resultados son favorables y similares a los de otras series de casos y nos permiten continuar realizando este procedimiento.

Un punto importante para considerar en estudios posteriores será el análisis de costo-efectividad de estos procedimientos, dentro del proceso diagnóstico en estas pacientes.

## 5. Conclusión

Los procedimientos (biopsias y marcaciones) de seno guiados por RM se consideran hoy en día una herramienta obligatoria en los centros que realizan RM de seno, debido a que hay lesiones que se visualizan únicamente por esta modalidad y que requieren diagnóstico histológico, teniendo en cuenta que las pacientes a quienes se les realiza RM de seno tienen un riesgo mayor. A pesar de las limitaciones de esta serie, se ha demostrado que las biopsias y las marcaciones por RM de seno son procedimientos seguros. Es necesario hacer seguimiento de estas pacientes después del procedimiento para establecer el desenlace que permita hacer los análisis de concordancia con el resultado histológico. En las guías de diagnóstico y manejo debe incluirse el seguimiento con imágenes por RM de las pacientes posterior a la biopsia.

## Referencias

1. Leung J. Utility of second look ultrasound in the evaluation of MRI detected breast lesions. *Sem Roentgenol.* 2011;46(4):260-74.
2. Arantes Pereira F, Martins G, Gregorio Callas M, et al. Magnetic resonance imaging-radioguided occult lesion localization (ROLL) in breast cancer using Tc-99m macro-aggregated albumin and distilled water control. *BMC Medical Imaging.* 2013;13(33).
3. Papalouka V, Kilburn-Toppin F, Gaskarth M, et al. MRI-guided breast biopsy: a review of technique, indications, and radiological pathological correlations. *Clin Radiol.* 2018;908.e17e908.e25.
4. Niell B, Lee J, Johansen C, et al. Patient outcomes in canceled MRI-guided breast biopsies. *AJR.* 2014;202:223-8.
5. Malhaire C, El Khoury C, Thibault F, et al. Vacuum-assisted biopsies under MR guidance: results of 72 procedures. *Eur Radiol.* 2010;20:1554e62.
6. Rauch GM, Dogan BE, Smith TB, et al. Outcome analysis of 9-gauge MRI-guided vacuum-assisted core needle breast biopsies. *AJR Am J Roentgenol.* 2012;198:292e9.
7. American College of Radiology. ACR practice parameter for the performance of magnetic resonance imaging-guided breast interventional procedures [internet]. 2016 [citado 2019 may. 30]. Disponible en: <https://www.acr.org/-/media/ACR/Files/Practice-Parameters/MR-Guided-Breast.pdf>
8. Price L. Magnetic resonance imaging-guided biopsy of the breast fundamentals and finer points. *Magn Reson Imaging Clin N Am.* 2013(21):571-81.
9. Lee JM, Kaplan JB, Murray MP, et al. Imaging histologic discordance at MRI-guided 9-gauge vacuum assisted breast biopsy. *AJR Am J Roentgenol.* 2007;189(4):852-9.
10. Yilmaz M, Kilic F, Icten GE et al. Radio-guided occult lesion localisation for breast lesions under computer-aided MRI guidance: the first experience and initial results. *BJR.* 2012;(85):395-402.
11. Kilic F, Kandemirli SG, Era ME, et al. Primary angiosarcoma of the breast: Diagnosis with computer-assisted MRI-guided radio-guided occult lesion localization (ROLL) technique. *Diagn Intervent Imag.* 2015(96):1203-6.
12. Donker M, Drukker C, Valdés Olmos R, et al. Guiding breast-conserving surgery in patients after neoadjuvant systemic therapy for breast cancer: A comparison of radioactive seed localization with the ROLL Technique. *Ann Surg Oncol.* 2013;(20):2569-75.
13. Hayward J, Ray M, Wisner D. Follow-up outcomes after benign concordant MRI-guided breast biopsy. *Clin Imag.* 2016(40):1034-9.
14. Chopier J, Dratwa C, Antoineb M, Goninb J, Thomassin Naggaraa I. Radiopathological correlations: Masses, non-masslike enhancements and MRI-guided biopsy. *Diagn Intervent Imag.* 2014;(95):213-25.

## Correspondencia

Mónica Vallejo Khoury  
Carrera 2B # 69A-32, apto 302  
Bogotá, Colombia  
monvallejo@gmail.com

Recibido para evaluación: 1 de julio de 2019

Aceptado para publicación: 7 de agosto de 2019